Rapport de la Société Tunisienne d'ORL et de CCF

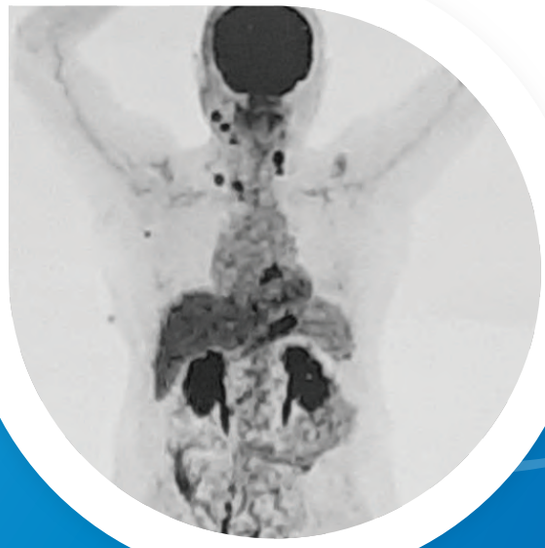

MAI
2024

LES CARCINOMES DIFFÉRENCIÉS DE LA THYROÏDE:

DU DIAGNOSTIC AU PRONOSTIC

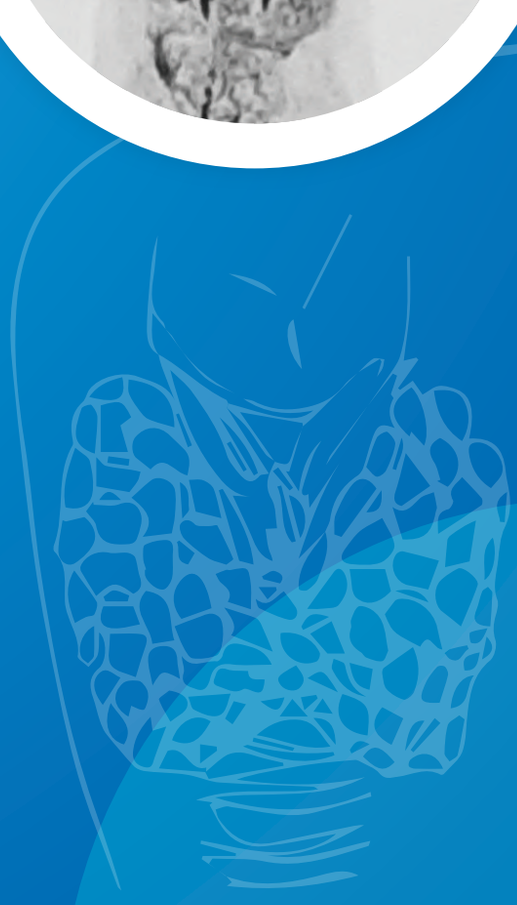

www.storl.net

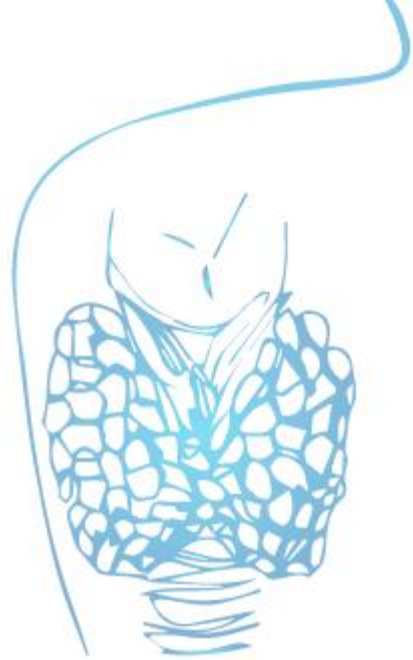

Rapport de la société Tunisienne d'ORL et Chirurgie cervico-Faciale

Mai 2024

LES CARCINOMES DIFFERENCIES DE LA THYROÏDE :

DU DIAGNOSTIC AU PRONOSTIC

PLAN

LISTE DES ABRÉVIATIONS i

COMITE DE COORDINATION iii

AUTEURS ET CO-AUTEURS iv

COMITE DE LECTURE vi

INTRODUCTION *Mohamed Amin CHAABOUNI* 1

CHAPITRE I: ÉPIDÉMIOLOGIE DES CARCINOMES DIFFERENCIES DE LA THYROÏDE *Alia METHNANI* 3

INTRODUCTION 4
1. ÉPIDÉMIOLOGIE DESCRIPTIVE 4
1.1. Incidence des cancers de la thyroïde *4*
1.2. Répartition selon l'âge *5*
1.3. Répartition selon le sexe *6*
2. ÉPIDÉMIOLOGIE ANALYTIQUE 7
2.1. Facteurs de risque environnementaux des carcinomes différenciés de la thyroïde *7*
2.2 Formes familiales et prédispositions génétiques *7*
RÉFÉRENCES 10

CHAPITRE II : CLASSIFICATION HISTOLOGIQUE DES CARCINOMES DIFFERENCIES DE LA THYROÏDE *Salma KAMOUN* 11

INTRODUCTION 12
1. CARCINOME PAPILLAIRE ET SOUS-TYPES 14
1.1. Sous-type classique *15*
1.2. Sous-type classique encapsulé *15*
1.3. Sous-type vésiculaire infiltrant *16*
1.4. Sous-type oncocytaire *17*
1.5. Sous-type « Warthin-like » *17*
1.6. Sous-type solide *17*
1.7. Sous-type à cellules hautes *17*
1.8. Sous-type sclérosant diffus *18*
1.9. Sous-type à cellules cylindriques *18*
1.10. Sous-type à cellules en « clou de tapissier » *18*
1.11. Sous-type à cellules fusiformes *19*
1.12. Sous-type à cellules claires *19*
1.13. Sous-type avec stroma de type fibromatose/ fasciite-like / desmoïde *19*
2. CARCINOME PAPILLAIRE INVASIF VARIANTE VESICULAIRE ENCAPSULE 19
3. CARCINOME VESICULAIRE 20
3.1. Forme encapsulée à invasion minime *20*
3.2. Forme encapsulée à angio-invasion *21*

3.3. Formes massivement invasives (non encapsulées).....22
4. CARCINOME ONCOCYTAIRE 22
5. CARCINOME DE SOUCHE VESICULAIRE DE HAUT GRADE 22
RÉFÉRENCES 24

CHAPITRE III : ETUDE CLINIQUE DES NODULES THYROÏDIENS *Moncef SELLAMI, Faten HADJ KACEM* **....26**

INTRODUCTION 27
1. CIRCONSTANCES DE DECOUVERTE 27
1.1. Nodule thyroïdien 27
1.2. Autres.....27
2. EXAMEN CLINIQUE 29
2.1. Interrogatoire 29
2.2. Examen physique 29
CONCLUSION 32
RÉFÉRENCES 33

CHAPITRE IV : IMAGERIE ET CYTOPONCTION
Fathia ABIDI, Makram TIBINI, Mohamed DHAHA, Rim HADHRI, Seifeddine HAMMOUDA **....35**

1. APPORT DE L'ECHOGRAPHIE CERVICALE : QU'ATTEND LE CLINICIEN DE L'ECHOGRAPHIE ? *Mohamed DHAHA, Fathia ABIDI*.....36
1.1. Introduction 36
1.2. Sémiologie échographique et valeur prédictive de chaque signe 36
1.3. Stratification du risque de malignité 40
1.4. Etude des aires ganglionnaires.....42
1.5. Compte-rendu d'échographie : les bonnes pratiques.....45
2. CYTOPONCTION : THYROÏDE ET ADENOPATHIE.....46
2.1. Indications *Makram TIBINI*.....46
2.2.Technique *Fathia ABIDI* 47
2.3. Complications d'une cytoponction thyroïdienne 50
2.4. Cytoponction ganglionnaire 51
2.5. Etude cytologique et étude cytogénétique *Seifeddine HAMMOUDA*.....51
2.6. Classification Bethesda et implications thérapeutiques *Seifeddine HAMMOUDA*.....56
2.7. Sensibilité, spécificité et limites *Rim HADHRI*.....59
3.IMAGERIE EN COUPES : PLACE EN PREOPERATOIRE *Fathia ABIDI*.....60
RÉFÉRENCES 62

CHAPITRE V : TRAITEMENT CHIRURGICAL DES CARCINOMES DIFFERENCIES DE LA THYROÏDE
Ezer CHEBIL, Jihen HOUAS, Mehdi FERJAOUI, Monia GHAMEM, Rachida BOUATAY, Rim HADHRI **....68**

1.CHIRURGIE DE LA THYROÏDE *Mehdi FERJAOUI, Rachida BOUATAY*.....69
1.1. Introduction 69
1.2. Principes généraux de la chirurgie thyroïdienne 69
1.3. Chirurgie thyroïdienne conventionnelle.....69
1.4. Évolution de la chirurgie thyroïdienne (Approches endoscopiques et robotiques) 76
1.5. Risques et complications de la chirurgie thyroïdienne 79
2. CHIRURGIE DES AIRES GANGLIONNAIRES *Jihen HOUAS, Monia GHAMEM*.....84
2.1. Evidement médiastino-récurrentiel 84

2.2. Évidement du compartiment latéral *88*
3. QUE RESTE-T-IL DE L'EXAMEN EXTEMPORANE? INDICATIONS ET RESULTATS *Rim HADHRI* 95
4. INDICATIONS OPERATOIRES *Ezer CHEBIL, Rachida BOUATAY* 96
4.1. Attitude vis-à-vis de la tumeur primitive *96*
4.2. Indications des évidements ganglionnaires *99*
4.3. Algorithme décisionnel *104*
RÉFÉRENCES 105

CHAPITRE VI : ETUDE HISTOPRONOSTIQUE DES CARCINOMES DIFFERENCIES DE LA THYROÏDE *Saadia MAKNI, Slim CHARFI* **.... 114**

1. LE TYPE HISTOLOGIQUE 115
2. LA TAILLE TUMORALE 116
3. L'ENCAPSULATION TUMORALE 116
4. L'INVASION VASCULAIRE 116
5. L'INDEX MITOTIQUE ET L'INDEX DE PROLIFERATION TUMORALE 117
6. LA NECROSE 118
7. L'EXTENSION EXTRA-THYROÏDIENNE 118
8. LES MARGES CHIRURGICALES 119
9. LE STATUT GANGLIONNAIRE 119
10. LA MULTIFOCALITE 120
11. LA STADIFICATION PATHOLOGIQUE (pTNM) 120
12. LES ANOMALIES MOLECULAIRES 120
RÉFÉRENCES 122

CHAPITRE VII : STADIFICATION DU RISQUE DE POURSUITE OU RECURRENCE DE LA MALADIE *Imen MEDDEB* **.... 124**

1. FAIBLE RISQUE 125
1.1. Carcinome papillaire de la thyroïde, avec toutes ces caractéristiques *125*
1.2. Carcinome vésiculaire bien différencié intra-thyroïdien avec / sans invasion capsulaire, et sans invasion vasculaire / avec invasion vasculaire minime (≤ 4 foyers) *126*
1.3. Carcinome papillaire ≤ 1 cm, intra-thyroïdien, unifocal ou multifocal, avec mutation BRAF V600E (si connue) *126*
2. RISQUE INTERMEDIAIRE 126
3. HAUT RISQUE 126
RÉFÉRENCES 127

CHAPITRE VIII : CLASSIFICATION TNM/AJCC DES CANCERS DIFFERENCIES DE LA THYROÏDE 8EME EDITION DE LA TNM *Ghada KHARRAT* **.... 128**

INTRODUCTION 129
1. PRINCIPES DU SYSTEME TNM 129
2. MODIFICATIONS APPORTEES PAR LA 8EME EDITION DE LA CLASSIFICATION TNM DES CDT 129
3. CRITIQUES DE LA 8EME EDITION DE LA CLASSIFICATION TNM DES CDT 132
CONCLUSION 134
RÉFÉRENCES 135

CHAPITRE IX : TRAITEMENT ADJUVANT *Imen MEDDEB* **....136**

1. IRATHERAPIE....137
1.1. Buts....137
1.2. Technique....137
1.3. Indications de l'IRAthérapie....139
1.4. Réponse à l'IRAthérapie....140
1.5. Effets secondaires de l'iode 131....140
2. HORMONOTHERAPIE FREINATRICE....141
3. RADIOTHERAPIE EXTERNE....141
4. THERAPIES CIBLEES....142
RÉFÉRENCES....143

CHAPITRE X : SURVEILLANCE ET PRONOSTIC
Rim BECHRAOUI, Dorra CHIBOUB, Nadia ROMDHANE **....145**

1. SURVEILLANCE CLINIQUE *Rim BECHRAOUI* 146
2. SURVEILLANCE RADIOLOGIQUE *Rim BECHRAOUI* 146
2.1. Carcinome de la thyroïde <1 cm....146
2.2. Carcinome de la thyroïde > 1 cm....146
3. SURVEILLANCE BIOLOGIQUE *Nadia ROMDHANE, Dorra CHIBOUB* 148
3.1. Dosage de la thyroglobuline (Tg) et anticorps anti thyroglobuline (Ac anti-Tg)....148
3.2. TSH....150
4. PRONOSTIC *Dorra CHIBOUB, Nadia ROMDHANE* 153
4.1. Âge....153
4.2. Facteurs histologiques....153
4.3. Métastases ganglionnaires....154
4.4. Métastases à distance....154
4.5. Résidu tumoral postopératoire....155
RÉFÉRENCES....156

CHAPITRE XI : TRAITEMENT DES FORMES LOCALEMENT AVANCEES, METASTATIQUES ET REFRACTAIRES A L'IRA THERAPIE *Rachida BOUATAY* **....158**

INTRODUCTION – GENERALITES....159
1. DEFINITIONS....159
2. FACTEURS PREDICTIFS DES FORMES REFRACTAIRES DES CANCERS DIFFERENCIES DE LA THYROÏDE....161
3. PRISE EN CHARGE THERAPEUTIQUES DES FORMES LOCALEMENT AVANCEES, METASTATIQUES ET REFRACTAIRES A L'IODE DES CDT....161
3.1. Bilan clinique....161
3.2. Bilan paraclinique d'évaluation....161
3.3. Moyens thérapeutiques....164
3.4. Synthèse des indications thérapeutiques....171
CONCLUSION....173
RÉFÉRENCES....174

CHAPITRE XII : TRAITEMENT DES POURSUITES ET RECIDIVES *Rania KHARRAT, Mohamed AMIN CHAABOUNI* **... 176**

INTRODUCTION 177
1. EPIDEMIOLOGIE 177
2. DIAGNOSTIC ET DEFINITIONS DES POURSUITES ET DES RECIDIVES 178
3. OBJECTIFS DU TRAITEMENT 179
4. MOYENS THERAPEUTIQUES ET INDICATIONS 179
4.1. Surveillance active 179
4.2. Hormonothérapie à dose suppressive 179
4.3. Iode radioactif 180
4.4. Chirurgie 180
4.5. Injection percutanée d'éthanol (alcool) 182
4.6. Ablation par radiofréquence 183
4.7.Radiothérapie 183
4.8. Inhibiteurs de la tyrosine kinase 183
5. RESULTATS ET PRONOSTIC 184
CONCLUSION 184
RÉFÉRENCES 185

LISTE DES ABRÉVIATIONS

AAO-HNS: American Academy of Otolaryngology-Head and Neck Surgery

ACR-TIRADS : American College of Radiology-Thyroid Imaging and Reporting System

ADN : Acide désoxyribonucléique

ADP : Adénopathies

AFCE : Association française de chirurgie endocrine

AJCC: American Joint Committee on Cancer

ATA : American Thyroid Association

BCE : Balayage corps entier

CAMP : Changement Annuel Moyen en Pourcentage

CDT : Carcinome différencié de la thyroïde

CPT : carcinome papillaire de la thyroïde

CT : Cancer de la thyroïde

ECP : Evidement central prophylactique

EET : extension extra thyroidienne

ERK : Kinase régulée extracellulaire

ESMO: European Society for Medical Oncology

ETA: European Thyroid Association

EU-TIRADS: European-Thyroid Imaging Reporting and Data System

FDA: Food and Drug Administration

FDG: Fluorodésoxyglucose

FGFR : Facteur de croissance des fibroblastes

FT4 : Tétra-iodo-thyronine (Fraction libre de la thyroxine)

FT3 : Triiodothyronine libre

IC : Invasion capsulaire

IC : intervalle de confiance

INR : International Normalized Ratio

IMRT : Intensity Modulated Radiotherapy

IRM : Imagerie par résonance magnétique

IV : Invasion vasculaire

ITK : Inhibiteurs des tyrosines kinases

NCCN : National Comprehensive Cancer Network

NIFTP : Néoplasme folliculaire non invasif de la thyroïde avec caractéristiques nucléaires de type papillaire

NLR : Nerf laryngé récurrent

NTRK1 : Neurotrophic tyrosine receptor kinase

mTOR : Cible mammifère de la rapamycine

OMS : Organisation mondiale de la Santé

OR : Odds ratio

ORL : Otorhinolaryngologie

PAF : Polypose adénomateuse familiale

PDGFR : Facteur de croissance α dérivé des plaquettes

PI3K : Phosphatidylinositol 3-kinase

PR : Paralysie récurrentielle

PVE : Proportion de Variance Expliquée

R1 : Résidu microscopique

R2 : Résidu macroscopique

RECIST : Response Evaluation Criteria in Solid Tumors

RET : Réarrangé lors de la transfection

rhTSH : TSH recombinante

SFE : Société française d'endocrinologie

SFMN : Société française de médecine nucléaire

SSM : Survie spécifique à la maladie

SSP : Survie sans progression

TDM : Tomodensitométrie

TEP : Tomographie par Emission de Positons

TERT: Telomerase reverse transcriptase

Tg: Thyroglobuline

Tg off: Thyroglobulinémie en stimulation

TIRADS: The Thyroid Imaging and Reporting System

TSH : Thyroid-stimulating hormone

TRG : Taux de réponse globale

SCM : Muscle sternocléidomastoïdien

VEGFR : Récepteur du facteur de croissance épithélial vasculaire

VJI : Veine jugulaire interne

VPN : Valeur prédictive négative

VPP : Valeur prédictive positive

UICC : International Union Against Cancer

COMITE DE COORDINATION

PRÉSIDENT D'HONNEUR

Nabil DRISS

Ancien Professeur et chef de service en ORL et Chirurgie Cervico-Faciale
Secteur privé Mahdia, Tunisie

PRÉSIDENTE DE LA STORL

Olfa BEN GAMRA

Ancien Professeur en ORL et Chirurgie Cervico-Faciale
Secteur privé Tunis

RESPONSABLE DES RECOMMANDATIONS ET RAPPORTS DE LA STORL

Bouthaina HAMMAMI

Professeur en ORL et Chirurgie Cervico-Faciale, service d'ORL et de Chirurgie Cervico-Faciale, Hôpital Habib Bourguiba, Sfax Tunisie
Faculté de médecine de Sfax

COORDINATEURS

Mohamed Amin CHAABOUNI

Maître de Conférences Agrégé, service d'ORL et de Chirurgie Cervico-Faciale, Hôpital Habib Bourguiba, Sfax Tunisie

Faculté de médecine de Sfax

Rachida BOUATAY

Maître de Conférences Agrégée, service d'ORL et de Chirurgie Cervico-Faciale, Hôpital Fattouma Bourguiba, Monastir Tunisie

Faculté de médecine de Monastir

AUTEURS ET CO-AUTEURS

Alia METHNANI

Assistante Hospitalo-Universitaire, service d'ORL et de Chirurgie Cervico-Faciale, Institut Salah Azaeiz, Tunis. Tunisie
Faculté de médecine de Tunis

Dorra CHIBOUB

Maître de Conférences Agrégée, service d'ORL et de Chirurgie Cervico-Faciale, Hôpital Habib Thameur, Tunis. Tunisie
Faculté de médecine de Tunis

Ezer CHBIL

Assistant Hospitalo-Universitaire, service d'ORL et de Chirurgie Cervico-Faciale, Hôpital Taher Sfar, Mahdia. Tunisie
Faculté de médecine de Monastir

Faten HADJ KACEM

Professeur en Endocrinologie, Hôpital Hédi Chaker, Sfax. Tunisie
Faculté de médecine de Sfax

Fathia ABIDI

Maître de Conférences Agrégée, service d'Imagerie médicale, Institut Salah Azaeiz, Tunis. Tunisie
Faculté de médecine de Tunis

Ghada KHARRAT

Assistante Hospitalo-Universitaire, service d'ORL et de Chirurgie Cervico-Faciale, Hôpital Taher Maamouri, Nabeul. Tunisie
Faculté de médecine de Tunis

Imen MEDDEB

Maître de Conférences Agrégée, service de Biophysique et Médecine Nucléaire, Institut Salah Azaeiz, Tunis. Tunisie
Faculté de médecine de Tunis

Jihen HOUAS

Assistante Hospitalo-Universitaire, service d'ORL et de Chirurgie Cervico-Faciale, Hôpital Farhat Hached Sousse. Tunisie
Faculté de médecine de Sousse

Mahdi FERJAOUI

Maître de Conférences Agrégé, service d'ORL et de Chirurgie Cervico-Faciale, Hôpital Fattouma Bourguiba Monastir. Tunisie
Faculté de médecine de Monastir

Makram TIBINI

Assistant Hospitalo-Universitaire, service d'ORL et de Chirurgie Cervico-Faciale, Hôpital Charles Nicolle, Tunis. Tunisie
Faculté de médecine de Tunis

Mohamed Amin CHAABOUNI

Maître de Conférences Agrégé, service d'ORL et de Chirurgie Cervico-Faciale, Hôpital Habib Bourguiba, Sfax. Tunisie
Faculté de médecine de Sfax

Mohamed DHAHA

Assistant Hospitalo-Universitaire, service d'ORL et de Chirurgie Cervico-Faciale, Institut Salah Azaeiz, Tunis. Tunisie
Faculté de médecine de Tunis

Moncef SELLAMI

Professeur en ORL, service d'ORL et de Chirurgie Cervico-Faciale, Hôpital Habib Bourguiba, Sfax. Tunisie
Faculté de médecine de Sfax

Monia GHAMEM

Maître de Conférences Agrégée, service d'ORL et de Chirurgie Cervico-Faciale, Hôpital Farhat Hached, Sousse. Tunisie
Faculté de médecine de Sousse

Nadia ROMDHANE

Maître de Conférences Agrégée, service d'ORL et de Chirurgie Cervico-Faciale,
Hôpital Habib Thameur, Tunis. Tunisie
Faculté de médecine de Tunis

Rachida BOUATAY

Maître de Conférences Agrégée, service d'ORL et de Chirurgie Cervico-Faciale, Hôpital Fattouma Bourguiba, Monastir. Tunisie
Faculté de médecine de Monastir

Rania KHARRAT

Assistante Hospitalo-Universitaire, service d'ORL et de Chirurgie Cervico-faciale, Hôpital Habib Bourguiba, Sfax. Tunisie
Faculté de médecine de Sfax

Rim BACHRAOUI

Maître de Conférences Agrégée, service d'ORL et de Chirurgie Cervico-Faciale, Hôpital la Rabta, Tunis. Tunisie
Faculté de médecine de Tunis

Rim HADHRI

Professeur au Laboratoire d'Anatomie et Cytologie Pathologiques,
Hôpital Fattouma Bourguiba, Monastir. Tunisie
Faculté de médecine de Monastir

Saadia MAKNI

Assistante Hospitalo-Universitaire, Laboratoire d'Anatomie et Cytologie Pathologiques, Hôpital Habib Bourguiba, Sfax. Tunisie
Faculté de médecine de Sfax

Salma KAMMOUN

Assistante Hospitalo-Universitaire, Laboratoire d'Anatomie et Cytologie Pathologiques, Institut Salah Azaeiz Tunis. Tunisie
Faculté de médecine de Tunis

Seifeddine HAMMOUDA

Assistant Hospitalo universitaire, Laboratoire d'Anatomie et Cytologie Pathologiques, Hôpital Fattouma Bourguiba, Monastir. Tunisie
Faculté de médecine de Monastir

Slim CHARFI

Professeur au Laboratoire d'Anatomie et Cytologie Pathologiques, Hôpital Habib Bourguiba, Sfax. Tunisie

Faculté de médecine de Sfax

COMITE DE LECTURE

Amel KORBI

Maître de Conférences Agrégée, service d'ORL et de Chirurgie Cervico-Faciale, Hôpital Fattouma Bourguiba, Monastir. Tunisie
Faculté de médecine de Monastir

Amine CHAKROUN

Maître de Conférences Agrégé, service d'ORL et de Chirurgie Cervico-Faciale, Hôpital Habib Bourguiba, Sfax. Tunisie
Faculté de médecine de Sfax

Anes BEN AZOUZ

Spécialiste en ORL et Chirurgie Cervico-Faciale, Secteur privé Tunis

Bouthaina HAMMAMI

Professeur en ORL et Chirurgie Cervico-Faciale, service d'ORL et de Chirurgie Cervico-Faciale, Hôpital Habib Bourguiba, Sfax Tunisie
Faculté de médecine de Sfax

Chiraz HALOUANI

Maître de Conférences Agrégée, service d'ORL et de Chirurgie Cervico-Faciale, Hôpital militaire principal d'instruction de Tunis, Tunisie
Faculté de médecine de Tunis

Chiraz M'BAREK

Professeur, Chef de service d'ORL et de Chirurgie Cervico-Faciale, Hôpital Habib Thameur, Tunis. Tunisie
Faculté de médecine de Tunis

Dana HARTL

MD PhD Département de Cancérologie Cervico-Faciale
Gustave Roussy
Université Paris-Saclay

Emna MNIF

Ancien Professeur en Imagerie médicale
Secteur privé Tunis

Ilheme CHARFEDDINE

Professeur, Chef de service d'ORL et de Chirurgie Cervico-Faciale, Hôpital Habib Bourguiba, Sfax. Tunisie
Faculté de médecine de Sfax

Jamel KOUBAA

Professeur, Chef de service d'ORL et de Chirurgie Cervico-Faciale, Hôpital Fattouma Bourguiba, Monastir. Tunisie
Faculté de médecine de Monastir

Jihen MARRAKCHI

Maître de conférences Agrégée, chef de service d'ORL et de chirurgie cervico-faciale, Hôpital Menzel Bourguiba, Bizerte. Tunisie
Faculté de médecine de Tunis

Khaled HARRATHI

Professeur en ORL et Chirurgie Cervico-Faciale, Hôpital Fattouma Bourguiba Monastir. Tunisie
Faculté de médecine de Monastir

Mahdi HASNAOUI

Maître de Conférences Agrégé, service d'ORL et de Chirurgie Cervico-faciale, Hôpital Taher Sfar, Mahdia. Tunisie
Faculté de médecine de Monastir

Malek MNEJJA

Professeur en ORL et Chirurgie Cervico-Faciale, Hôpital Habib Bourguiba, Sfax. Tunisie
Faculté de médecine de Sfax

Mohamed ABDELKEFI

Professeur, Chef de service d'ORL et de Chirurgie Cervico-Faciale, Hôpital Farhat Hached, Sousse Tunisie
Faculté de médecine de Sousse

Mohamed BEN AMOR

Professeur en ORL et Chirurgie Cervico-Faciale, Hôpital la Rabta, Tunis. Tunisie
Faculté de médecine de Tunis

Mouna BELAKHDHAR

Maître de Conférences Agrégée, service d'ORL et de Chirurgie Cervico-Faciale, Hôpital Farhat Hached, Sousse Tunisie
Faculté de médecine de Sousse

Nabil DRISS

Ancien Professeur et chef de service en ORL et Chirurgie Cervico-Faciale, Secteur privé Mahdia, Tunisie

Olfa BEN GAMRA

Ancien Professeur en ORL et Chirurgie Cervico-Faciale
Secteur privé Tunis

Rim LAHIANI

Professeur en ORL et Chirurgie Cervico-Faciale, Hôpital Charles Nicolle, Tunis. Tunisie
Faculté de médecine de Tunis

Mélika CHIHAOUI

Professeur, Chef de service d'Endocrinologie, Hôpital la Rabta, Tunis. Tunisie
Faculté de médecine de Tunis

Najeh BELTAEIF

Professeur, Chef de service d'ORL et de Chirurgie Cervico-Faciale, Hôpital la Rabta, Tunis. Tunisie
Faculté de médecine de Tunis

Rim KALLEL

Professeur au Laboratoire d'Anatomie et Cytologie Pathologiques, Hôpital Habib Bourguiba, Sfax. Tunisie
Faculté de médecine de Sfax

Said GRITLI

Ancien Professeur et chef de service en ORL et Chirurgie Cervico-Faciale
Secteur privé Tunis

Saoussen ZAYED

Spécialiste en médecine nucléaire

Secteur privé Tunis

Senda TURKI

Professeur en ORL et Chirurgie Cervico-Faciale, Hôpital des forces de sécurité intérieure de la Marsa. Tunisie
Faculté de médecine de Tunis

Skandar KEDOUS

Maître de conférences agrégé, chef de service d'ORL et de Chirurgie Cervico-Faciale, Institut Salah Azaeiz, Tunis. Tunisie
Faculté de médecine de Tunis

Souheil JBALI

Maître de conférences agrégé, service d'ORL et de Chirurgie Cervico-Faciale, Institut Salah Azaeiz, Tunis. Tunisie
Faculté de médecine de Tunis

INTRODUCTION

Mohamed Amin CHAABOUNI

Les carcinomes différenciés de la thyroïde, occupent une place importante dans la pratique courante de l'otorhinolaryngologie (ORL) et de chirurgie cervico-faciale. L'incidence croissante de ces carcinomes au fil des années a suscité un intérêt accru, conduisant à une évolution remarquable dans la prise en charge, notamment à travers une recherche constante d'approches thérapeutiques optimales.

Dans ce rapport, les auteurs ont détaillé les différentes avancées des moyens diagnostiques pour présenter les algorithmes thérapeutiques les plus récents. La tendance majeure qui se dégage actuellement est la désescalade thérapeutique, approche visant à optimiser les indications et à les adapter au pronostic. La stratégie globale repose sur une compréhension des facteurs de risque individuels, des moyens diagnostiques et de la réponse aux traitements, permettant ainsi une personnalisation des approches thérapeutiques.

Ainsi, l'objectif de ce rapport est de fournir une synthèse des connaissances actuelles sur les carcinomes différenciés de la thyroïde en mettant en lumière les dernières avancées scientifiques et leurs implications pratiques.

Ce rapport, publié par la Société Tunisienne d'ORL et de chirurgie cervico-faciale, marque le retour tant attendu d'une publication sur la pathologie thyroïdienne analysant l'état des lieux en Tunisie et dans le monde. Nous espérons qu'il contribuera activement à l'amélioration continue des pratiques cliniques des patients atteints de carcinomes différenciés de la thyroïde.

CHAPITRE I

Epidémiologie des carcinomes différenciés de la thyroïde

Alia METHNENI

INTRODUCTION 4

1. ÉPIDÉMIOLOGIE DESCRIPTIVE 4

1.1. Incidence des cancers de la thyroïde 4

1.2. Répartition selon l'âge 5

1.3. Répartition selon le sexe 6

2. ÉPIDÉMIOLOGIE ANALYTIQUE 7

2.1. Facteurs de risque environnementaux des carcinomes différenciés de la thyroïde 7

2.2 Formes familiales et prédispositions génétiques 7

RÉFÉRENCES 10

INTRODUCTION

Le cancer de la thyroïde est le plus fréquent des cancers endocriniens (1). La majorité des carcinomes thyroïdiens se développent à partir des cellules folliculaires de la glande thyroïde. Ils sont dits « différenciés » car ils conservent certaines caractéristiques normales des thyréocytes, en particulier la capacité de captation et de métabolisme d'iode. Le carcinome papillaire de la thyroïde (CPT) représente le type histologique le plus fréquemment diagnostiqué (1).

1. ÉPIDÉMIOLOGIE DESCRIPTIVE

1.1. Incidence des cancers de la thyroïde

Au cours des trois dernières décennies, son incidence a considérablement augmenté à l'échelle internationale, surtout dans les pays développés (2). La Société Américaine du cancer a relevé aux Etats-Unis en 2023, 43720 nouveaux cas de cancer thyroïdien, dont 31180 chez les femmes et 12540 chez les hommes (3). Cette tendance épidémiologique est observée sur tous les continents, à l'exception de certains pays de l'Afrique.

Les fortes disparités de l'incidence du cancer thyroïdien selon les zones géographiques et les ethnies, sont liées à une prédisposition génétique, à des facteurs environnementaux et à un accès plus facile aux soins médicaux.

En Tunisie, le cancer de la thyroïde (CT) occupe le 3ème rang parmi les cancers de la femme et le 14ème rang chez l'homme avec des taux d'incidences standardisés respectifs de 6,9/100000 et de 1,9/100000 habitants (4). En 2020, cette incidence dans le monde était d'environ 6,6/100000 habitants, ce qui représente environ 3% de l'ensemble des cancers. Chez la femme, il occupe la 5ème place, après les cancers du sein, du colon, du poumon et du col de l'utérus (2).

La tendance était significativement à la hausse entre 1994 et 2014 pour les deux sexes, avec un Changement Annuel Moyen en Pourcentage (CAMP) égal à 2,6% pour le sexe masculin et 3,1% chez le sexe féminin (4–6). Cette augmentation concerne essentiellement le carcinome papillaire dont l'incidence croît respectivement de 8,1 % et 6,2 % par an chez la femme et chez l'homme. Elle est surtout liée au surdiagnostic des carcinomes de petite taille soit découverts fortuitement à l'échographie, soit sur analyse histologique de pièces opératoires de thyroïdectomie (7).

L'incidence des cancers de la thyroïde, plus précisément du carcinome papillaire, a donc plus que triplé au cours des deux dernières décennies aussi bien en Tunisie que dans le monde (2,5,6). En Tunisie, la prévalence du cancer de la thyroïde a augmenté de 56,6 % pendant la période (1990–2019) avec un CAMP de+2,7 %, l'augmentation la plus marquée était pour la tranche d'âge [25–30] au cours de la période (1999–2004) (8).

La projection de l'incidence des cancers de la thyroïde en Tunisie estime un nombre de cas égal à 389 pour l'année 2024 (4). Toutefois, cette augmentation d'incidence contraste avec une

mortalité restée stable ou peu modifiée (7), inférieure à 1 pour 100 000 personnes dans la plupart des pays (2).

En Tunisie, nous avons noté une diminution statistiquement significative des taux de la mortalité chez les adultes âgés entre 30 et 55 ans, avec un maximum de baisse chez la tranche de [50–54ans] de –12,1 % sur une période de 30 ans (1990–2019) ; p=0,001. Néanmoins ce taux a augmenté pour les tranches d'âges [55–60] et [60–65] respectivement de 1,65 % et 1,73 % (8).

Cette discordance entre évolution de l'incidence et de la mortalité s'explique par le fait qu'il s'agit de cancers indolents et non évolutifs, diagnostiqués précocement et parfois traités en excès.

Cette épidémie de cancer de la thyroïde a atteint son maximum en Corée du Sud suite aux campagnes de dépistage échographique où l'incidence chez les patients de 15 à 79 ans, est passée de 12,2/100 000 habitants au milieu des années 1990 à 59,9/100 000 habitants au milieu des années 2000 (9).

En Tunisie, dans une série d'autopsies faite par l'équipe de l'Institut Salah Azaiez, Gritli et al ont trouvé une fréquence de 4 carcinomes occultes thyroïdiens sur 100 autopsies dont 3 cas étaient des carcinomes papillaires et 1 cas de carcinome vésiculaire (10).

Une méta-analyse de 35 études publiées entre 1949 et 2007 et réunissant 12 834 autopsies a montré qu'après examen de toute la thyroïde, un cancer latent est retrouvé chez 11% des personnes autopsiées (11). Ceci implique que 11% de l'ensemble de la population sont porteurs d'un carcinome thyroïdien latent et non-évolutif. Cette prévalence n'a pas augmenté depuis les années 1970. Il ne s'agit donc pas d'une « épidémie » de cancers de la thyroïde mais d'une amélioration des moyens diagnostiques à disposition (11).

Cette augmentation du diagnostic précoce a pour conséquences d'améliorer artificiellement la survie après diagnostic et surtout de soumettre ces patients à un surtraitement inutile. En effet, l'étude de la qualité de vie à long terme des survivants aux cancers thyroïdiens faite au CHU Habib Bourguiba Sfax a montré que la prise en charge été d'emblée agressive est responsable d'une altération significative de certains aspects physiques et psychologiques de la qualité de vie des survivants (12).

1.2. Répartition selon l'âge

Pour les deux sexes, la plus forte incidence de cancers thyroïdiens est observée à l'âge adulte avec un pic d'incidence entre 40 et 49 ans chez les femmes et entre 50 et 59 ans chez les hommes (5,6). L'âge moyen se situe donc autour de 50 ans pour les deux sexes (1,2,4). C'est une pathologie qui touche un peu plus tôt les femmes : 50% des femmes sont âgées de moins de 45 ans lors du diagnostic **(Figures 1 et 2)**.

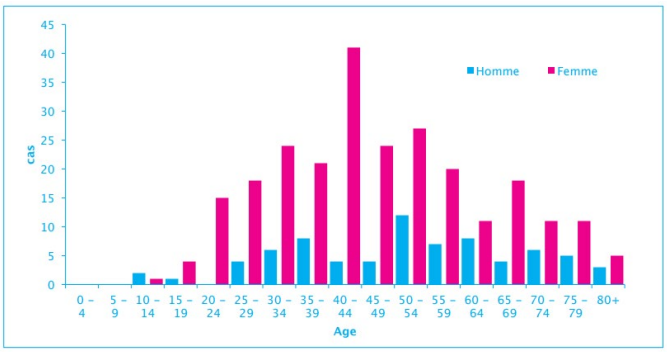

Figure 1 : Distribution des cancers de la thyroïde (329 cas) selon l'âge, au cours de la période 2004-2006. Registre du cancer Nord Tunisie 2004-2006 (3)

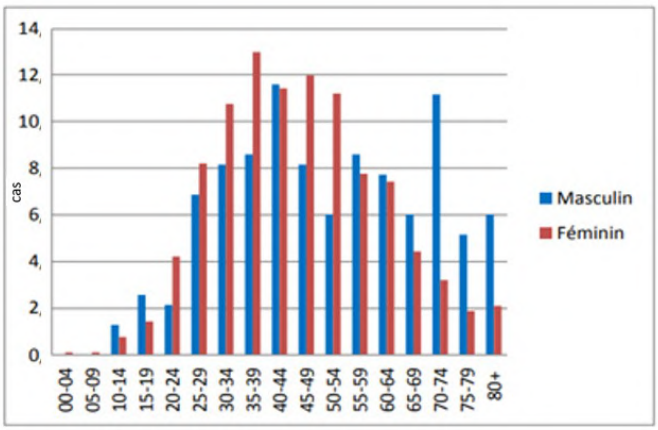

Figure 2 : Distribution des cancers de la thyroïde (1226 cas) selon l'âge, au cours de la période 2010-2014. Registre du cancer Nord Tunisie 2010-2014 (1)

1.3. Répartition selon le sexe

Le cancer de la thyroïde est trois à cinq fois plus fréquent chez la femme que chez l'homme, **(Tableau I)**. Cette disparité entre les sexes pourrait être liée à la gestité, aux hormones sexuelles et à l'accessibilité aux soins médicaux (5,6,13).

Bien que l'incidence chez les femmes soit toujours nettement plus élevée que chez les hommes, ces derniers présentent une incidence croissante du cancer de la thyroïde avec un pronostic moins favorable que celui des femmes (13,14). Ceci incrimine encore plus les facteurs biologiques hormonaux. Il est donc nécessaire de surveiller de près l'incidence et les éventuels facteurs pronostiques du cancer thyroïdien chez l'homme à fin d'élaborer des stratégies diagnostiques adéquates.

Tableau I : Incidence des cancers de la thyroïde de la période 2010-2014 Registre Nord et Sud Tunisie (1,4)

		Nombre total	Nombre annuel moyen de cas	%	Taux brut	Taux standardisé (pour 100 000)
Nord Tunisie	Masculin	254	51	20,72	1,9	1,9
	Féminin	972	194	79,28	7,5	6,9
Sud Tunisie	Masculin	73	15	19,3	1,7	1,7
	Féminin	305	61	80,7	6,7	6,5

2. ÉPIDÉMIOLOGIE ANALYTIQUE

2.1. Facteurs de risque environnementaux des carcinomes différenciés de la thyroïde

L'exposition aux rayonnements ionisants reste le seul facteur de risque environnemental modifiable admis, avec une relation dose-effet bien établie. Plus les personnes sont jeunes lors de l'exposition, plus le risque est élevé (4).

Il a été constaté que les **patients aux antécédents de pathologies bénignes de la thyroïde** avaient un risque relatif de développer un cancer de la thyroïde proche de cinq (15). Malgré cette forte association, le lien entre les antécédents de goitre ou nodules thyroïdiens d'une part, et le cancer de la thyroïde d'autre part est peu clair. En effet, les goitres ou les nodules thyroïdiens pourraient constituer une atteinte précancéreuse plutôt qu'un facteur de risque de cancer thyroïdien (15). En outre, il faut tenir compte des lésions cancéreuses focales au sein des lésions par ailleurs bénignes. Actuellement, il est retenu que la transformation maligne d'une tumeur bénigne n'est pas possible (ou excessivement rare) (16).

L'obésité et **l'alimentation,** peuvent également jouer un rôle dans la genèse du cancer thyroïdien (2) : En 2016, un rapport du Centre International de Recherche sur l'obésité et le risque de cancers en France a conclu que l'absence d'excès de masse adipeuse diminuait le risque de cancer de la thyroïde chez l'Homme (17).

L'effet de l'iode alimentaire dans la survenue des cancers thyroïdiens reste controversé, car les résultats des études sont discordants. L'incrimination de la carence iodée comme facteur de risque du cancer de la thyroïde a longuement été retenue. Mais on a paradoxalement constaté que malgré l'iodisation du sel et la supplémentation alimentaire en iode (18), la prévalence du cancer ne régressait pas.

De nombreuses études récentes ont démontré que l'apport en iode pouvait influencer la progression du cancer de la thyroïde en potentialisant son invasivité locale et métastatique, notamment les métastases lymphatiques et la mutation BRAF. L'apport en iode doit ainsi être bien dosé, à la fois suffisant pour éviter la carence mais aussi non excessif (18,19).

Aucun autre facteur alimentaire ou environnemental n'a pour l'instant, été incriminé dans la genèse de ces tumeurs.

2.2 Formes familiales et prédispositions génétiques

L'association entre survenue d'un cancer de la thyroïde et antécédents familiaux de cancer thyroïdien a fait l'objet de plusieurs études. En effet, le risque relatif de cancer de la thyroïde, chez les sujets ayant un apparenté de premier degré atteint de ce type de cancer, varie entre 3 et 8 (20,21). Le cancer de la thyroïde est ainsi un cancer pour lequel le risque familial est un des plus élevés.

A ce jour, aucun gène de prédisposition majeur permettant de proposer un diagnostic moléculaire chez les personnes à risque n'a été mis en évidence (21).

Les formes familiales sont définies par la présence d'un carcinome différencié de la thyroïde chez au moins deux apparentés du premier degré et ce, en l'absence d'autres causes de prédispositions héréditaires ou environnementales (17). Ces formes ne représentent que 3 à 9% des cancers thyroïdiens. La grande majorité des cancers thyroïdiens diagnostiqués sont ainsi qualifiés de "sporadiques" (22).

Les formes familiales sont réparties en deux groupes distincts : les formes syndromiques et les formes non-syndromiques. Les formes syndromiques incluent le syndrome de Cowden, la polypose adénomateuse familiale (PAF), le syndrome de Gardner et le complexe de Carney **(Tableau II)**. L'étude de familles présentant des formes familiales non syndromiques de carcinome différencié de la thyroïde a permis l'identification de 18 gènes de prédisposition à pénétrance variable décrits à ce jour **(Tableau III)**.

Tableau II : Formes familiales syndromiques de carcinome différencié de la thyroïde (22)

Syndrome familial	Manifestations	Cancer Thyroïdien	Gène/localisation chromosomique
Polypose adénomateuse familiale	Polypes du côlon	Carcinome papillaire	APC/Sq21
Syndrome de Gardner	Polypes colorectaux, Ostéomes, Fibromes, Lipomes	Carcinome papillaire	APC/Sq21
Maladie de Cowden	Hamartomes, Tumeurs du sein	Adénome, Cancer folliculaire, Goitre	PTEN/RASAL1/10Q 22-23
Complexe de Carney	Taches cutanées, Myxomes, Schwannomes, Hypercorticisme, Adénome hypophysaire Tumeur testiculaire	Cancer folliculaire	PRKAR1A Localisation : 2p16 et 17q22-24

Tableau III : Récapitulatif des différents loci de prédisposition mis en évidence dans les études familiales sur le carcinome différencié de la thyroïde (21)

Position	Nom du Locus	Nombres cas, familles	Candidat	Réplication	Technique d'analyse
1q21	JPTCI/PRN1	1 famille, 5 cas CPT	-		Etudes de liaison/ séquençage de l'exome (WES)
2q21	NMTC1	1 famille, 8 cas CPT	-		
12p14		38 familles, 108 cas	*SRGAP1*		
14q32	MNG1	1 famille, 18 cas 5 familles, 37 cas	*DICER1*		
	-	-	*miR-886-3p et miR-20a*		
16p13ß	-	1 famille, 2 cas	*SRRM2*		
19p13:2	TCO	1 famille, 9 cas 1 famille, 3 cas	*MYO1F*	Oui	
8q24	-	25 familles, 72 cas	*AK023948*		
8p23.1-p22	FTEN	1 famille, 17 cas			
15q23	-	34 familles, 77 cas	*MAP2K5*		
19q13.33	-	44 familles, 95 cas	*NOP53*		
9q22.33	-	378 cas	*FOXE/*		Etudes d'association génome entier (GWAS)
9q22.33	-	65 cas	*PTCS2*		
9q22.33	-	-	*MYH9*		
14q13.3	-	378 cas 284 cas	*NKX2-1*	Oui	
2q35	-	561 cas 1 003 cas 1 085 cas	*DIRC3*	Oui	
22q12.1	-	5 familles, 23 cas	*CHEK2*		Séquençage du génome (WGS)
14q12	-	24 familles, 34 cas	*ThVF2*		
7q31.33	-	1 famille, 8 cas	*POT1*		

RÉFÉRENCES

1. Baloch ZW, Asa SL, Barletta JA, Ghossein RA, Juhlin CC, Jung CK, et al. Overview of the 2022 WHO Classification of Thyroid Neoplasms. Endocr Pathol. mars 2022;33(1):27-63.
2. Pizzato M, Li M, Vignat J, Laversanne M, Singh D, La Vecchia C, et al. The epidemiological landscape of thyroid cancer worldwide: GLOBOCAN estimates for incidence and mortality rates in 2020. Lancet Diabetes Endocrinol. avr 2022;10(4):264-72.
3. Siegel RL, Miller KD, Wagle NS, Jemal A. Cancer statistics, 2023. CA Cancer J Clin. janv 2023;73(1):17-48.
4. Hsairi M, Khiari H, Malleh M, Chérif I. Registre du cancer Nord Tunisie. Bulletin épidémiologique. 2014 2010;129-32.
5. Ben Abdallah M, Ben Ayoub Hizem W, Hsairi M, Achour N. Registre du cancer Nord Tunisie. Bulletin épidèmiologique. 2006 2004;103-5.
6. Boudowara Sallami T, Ben Ghazi Ghribi W, Hsairi M, Ben Mansour N, Kerrou M. Registre du cancer Sud Tunisie. Bulletin épidémiologique. 2014 2010;70-2.
7. Vaccarella S, Franceschi S, Bray F, Wild CP, Plummer M, Dal Maso L. Worldwide Thyroid-Cancer Epidemic? The Increasing Impact of Overdiagnosis. N Engl J Med. 18 août 2016;375(7):614-7.
8. Mohsen S, Msaâd R, Mziou E, Ben Salem D, Mehrez A, Berriche O, et al. Tendance de la prévalence et de la mortalité du cancer de la thyroïde en Tunisie. Ann Endocrinol. oct 2023;84(5):595.
9. Lee E, Jeong SH, Nam CM, Jun JK, Park EC. Role of breast cancer screening in the overdiagnosis of thyroid cancer: results from a cross-sectional nationwide survey. BMC Womens Health. 13 févr 2023;23:64.
10. Gritli S, Mnejja M, Khedim A, Marrakchi R, Ben Romdhane K. Le carcinome occulte de la thyroïde étude autopsique à propos de 100 cas. J Tun ORL. 2005;14:25-7.
11. Furuya-Kanamori L, Bell KJL, Clark J, Glasziou P, Doi SAR. Prevalence of Differentiated Thyroid Cancer in Autopsy Studies Over Six Decades: A Meta-Analysis. J Clin Oncol Off J Am Soc Clin Oncol. 20 oct 2016;34(30):3672-9.
12. Missaoui AM, Hamza F, Soomauroo S, Belabed W, Ahmed KB, Maaloul M, et al. Influence du protocole thérapeutique du CHU de Sfax, Tunisie, sur la qualité de vie à long terme des survivants aux cancers thyroïdiens. Médecine Nucl. mars 2023;47(2):56.
13. Colonna M, Borson-Chazot F, Delafosse P, Schvartz C, Guizard AV, FRANCIM network. Progression of incidence and estimate of net survival from papillary thyroid cancers diagnosed between 2008 and 2016 in France. Ann Endocrinol. déc 2020;81(6):530-8.
14. Lim H, Devesa SS, Sosa JA, Check D, Kitahara CM. Trends in thyroid cancer incidence and mortality in the United States, 1974–2013. JAMA. 4 avr 2017;317(13):1338-48.
15. Truong T, Orsi L, Dubourdieu D, Rougier Y, Hémon D, Guénel P. Role of Goiter and of Menstrual and Reproductive Factors in Thyroid Cancer: A Population-based Case-Control Study in New Caledonia (South Pacific), a Very High Incidence Area. Am J Epidemiol. 1 juin 2005;161(11):1056-65.
16. Lauby-Secretan B, Scoccianti C, Loomis D, Grosse Y, Bianchini F, Straif K. Body Fatness and Cancer — Viewpoint of the IARC Working Group. N Engl J Med. 25 août 2016;375(8):794-8.
17. Zhang X, Zhang F, Li Q, Feng C, Teng W. Iodine nutrition and papillary thyroid cancer. Front Nutr. 20 oct 2022;9:1022650.
18. Xu L, Cao ZX, Weng X, Wang CF. Global thyroid cancer incidence trend and age-period-cohort model analysis based on Global Burden of Disease Study from 1990 to 2019. Front Endocrinol. 12 avr 2023;14:1133098.
19. Leux C, Truong T, Petit C, Baron-Dubourdieu D, Guénel P. Family history of malignant and benign thyroid diseases and risk of thyroid cancer: a population-based case–control study in New Caledonia. Cancer Causes Control. 1 mai 2012;23(5):745-55.
20. Sturgeon C, Clark OH. Familial nonmedullary thyroid cancer. Thyroid. 2005 Jun;15(6):588-93.
21. Guibon J. Étude des facteurs de risque génétiques des cancers différenciés de la thyroïde dans une population multi-ethnique : cartographie fine des régions 2q35 et 8p12 et caractérisation des régions d'homozygotie associées à ces cancers [Internet] [These de doctorat]. université Paris-Saclay; 2021 [cité 8 déc 2023]. Disponible sur: https://www.theses.fr/2021UPASR027
22. Buffet C, Tissier F, Ménégaux F, Tresallet C, Ghander C, Lepoutre C, Dupasquier-Fédiaevsky L, Le Marois E, Rouxel A, Vignot S, Simon JM, Leban M, Chérié-Challine L, Leenhardt L. Cancers de la thyroïde. Ann Endocrinol (Paris). 2016.

CHAPITRE II

Classification histologique des carcinomes différenciés de la thyroïde

Salma KAMOUN

INTRODUCTION 12
1. CARCINOME PAPILLAIRE ET SOUS-TYPES 14
1.1. Sous-type classique 15
1.2. Sous-type classique encapsulé 15
1.3. Sous-type vésiculaire infiltrant 16
1.4. Sous-type oncocytaire 17
1.5. Sous-type « Warthin-like » 17
1.6. Sous-type solide 17
1.7. Sous-type à cellules hautes 17
1.8. Sous-type sclérosant diffus 18
1.9. Sous-type à cellules cylindriques 18
1.10. Sous-type à cellules en « clou de tapissier » 18
1.11. Sous-type à cellules fusiformes 19
1.12. Sous-type à cellules claires 19
1.13. Sous-type avec stroma de type fibromatose/ fasciite-like / desmoïde 19
2. CARCINOME PAPILLAIRE INVASIF VARIANTE VESICULAIRE ENCAPSULE 19
3. CARCINOME VESICULAIRE 20
3.1. Forme encapsulée à invasion minime 20
3.2. Forme encapsulée à angio-invasion 21
3.3. Formes massivement invasives (non encapsulées) 22
4. CARCINOME ONCOCYTAIRE 22
5. CARCINOME DE SOUCHE VESICULAIRE DE HAUT GRADE 22
RÉFÉRENCES 24

INTRODUCTION

Les carcinomes thyroïdiens différenciés sont schématiquement divisés en quatre groupes : les carcinomes papillaires, les carcinomes vésiculaires (ou folliculaires), les carcinomes oncocytaires et les carcinomes différenciés de haut grade. Les carcinomes peu différenciés font partie actuellement des carcinomes de souche vésiculaire de haut grade.

Dans ce chapitre, nous allons nous baser sur la dernière classification histologique de l'OMS des tumeurs thyroïdiennes parue en 2022 (5ème édition). Cette dernière a connu quelques changements basés sur le profil moléculaire et l'agressivité tumorale (1).

On distingue deux grands groupes de carcinomes thyroïdiens bien différenciés selon le type de driver oncogénique impliqué : Les tumeurs papillaires de **type BRAF** et les tumeurs vésiculaires de **type RAS**. Les données récentes ont permis de constater que les mutations des gènes RAS étaient également prédominantes dans les carcinomes papillaires mais d'architecture vésiculaire, lentement expansives : les carcinomes papillaires de sous-type vésiculaire encapsulés avec invasion et les Néoplasmes folliculaires non invasifs de la thyroïde avec caractéristiques nucléaires de type papillaire (NIFTP) (2–4).

Nous proposons une démarche diagnostique pour éclaircir les principes de cette classification en fonction des critères histologiques **(Figure 1)**.

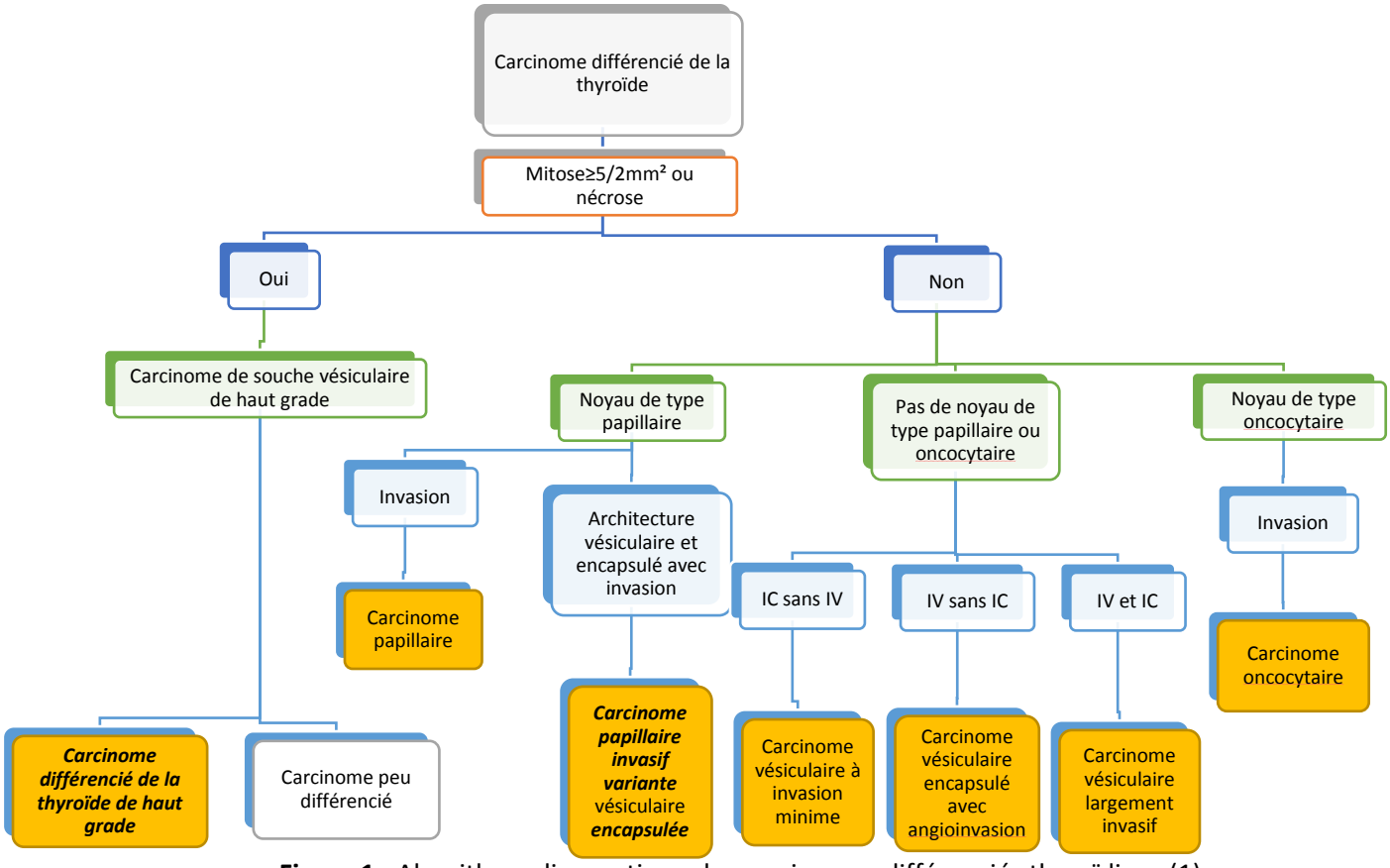

Figure 1 : Algorithme diagnostique des carcinomes différenciés thyroïdiens (1)
(IC : invasion capsulaire, IV : Invasion vasculaire)
En italique et gras entité individualisée par la classification de l'OMS 2022

Encadré 1 : Classification de l'OMS 2022 des tumeurs thyroïdiennes de souche vésiculaire. Encadré en rouge les carcinomes dits différenciés de la thyroïde (1)

1- Néoplasie bénigne
   a. Maladie vésiculaire nodulaire de la thyroïde
   b. Adénome vésiculaire thyroïdien
   c. Adénome vésiculaire thyroïdien d'architecture papillaire
   d. Adénome oncocytaire thyroïdien
2- Néoplasie à risque
   a. Néoplasme folliculaire non invasif avec caractéristiques nucléaires de type papillaire (NIFTP)
   b. Tumeur thyroïdienne de potentiel malin incertain
   c. Tumeur trabéculaire hyalinisante
3- Néoplasie maligne
   a. Carcinome vésiculaire thyroïdien
   b. Carcinome papillaire thyroïdien d'architecture vésiculaire encapsulé invasif
   c. Carcinome papillaire thyroïdien
   d. Carcinome oncocytaire thyroïdien
   e. Carcinome de souche vésiculaire de haut grade
      i. Carcinome thyroïdien différencié de haut grade
      ii. Carcinome thyroïdien peu différencié
   f. Carcinome thyroïdien anaplasique de souche vésiculaire

Encadré 2 : Classification de l'OMS 2022 des sous-types du carcinome papillaire de la thyroïde (1)

- Classique
- Classique encapsulé
- Vésiculaire infiltrant
- À cellules claires
- À cellules fusiformes
- Warthin-like
- Solide/trabéculaire
- Sclérosant diffus
- Oncocytaire
- À stroma de type fibromatose/ fasciite-like/desmoide
- À cellules hautes
- À cellules cylindriques
- À cellules en clou de tapissier (Hobnailcell)

} Sous-types agressifs

1. CARCINOME PAPILLAIRE ET SOUS-TYPES

Dans la nouvelle classification de l'OMS 2022, le terme "sous-type" est utilisé à la place de "variante" afin d'éviter toute confusion avec les variantes génétiques et d'uniformiser la terminologie. Le sous-type cribriforme-morulaire et le sous-type vésiculaire encapsulé ont été reclassés en variante distincte et ne font plus partie des sous-types du carcinome papillaire (5).

Le carcinome papillaire de la thyroïde est défini comme une tumeur épithéliale de souche vésiculaire comportant des caractéristiques nucléaires spécifiques. Il s'y ajoute la présence obligatoire, soit de papille **(Figure 2)**, soit d'invasion capsulaire.

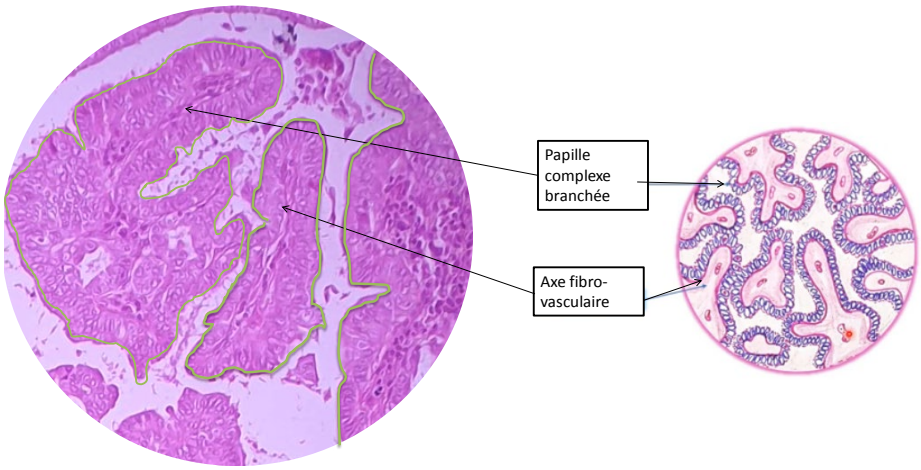

Figure 2 : Carcinome papillaire classique. A noter l'architecture papillaire (HEx200) (6)

Les papilles sont des structures composées d'un axe conjonctivo-vasculaire et bordées de cellules épithéliales. Les caractéristiques nucléaires de type papillaire **(Figure 3)** sont l'aspect en verre dépoli, l'augmentation de la taille, l'incisure, la pseudo-inclusion, le chevauchement et l'irrégularité de la membrane nucléaire.

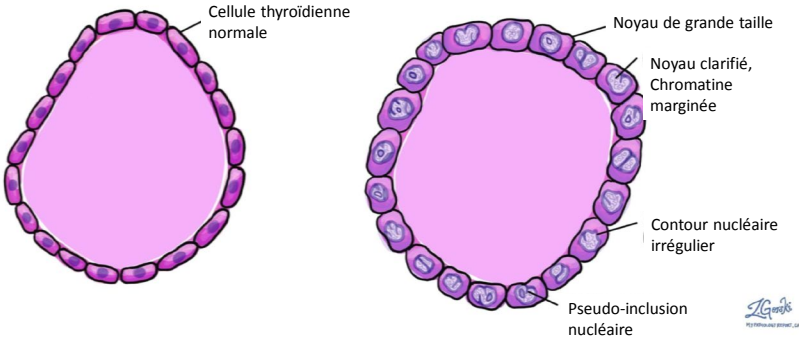

Figure 3 : Atypies de type papillaire : comparaison entre une vésicule normale à gauche et une vésicule tumorale à droite (d'après L Gorski) (6)

Puisque ces caractéristiques sont nombreuses et qu'elles subissent une variabilité inter-observateur, elles ont été définies par un score (7). Ce score nucléaire est divisé en trois catégories : la taille et la forme des noyaux, l'irrégularité membranaire et l'aspect de la chromatine. Un point est attribué si un ou plusieurs des critères sont retrouvés. Un score égal à 0 ou 1 est considéré insuffisant. Un score de 2 ou 3 est considéré comme suffisant pour le diagnostic de noyaux de carcinome papillaire **(Figure 4)**.

En l'absence de papille et d'invasion capsulaire et vasculaire, ce n'est plus un carcinome papillaire mais un NIFTP qui est classé parmi les néoplasmes à bas risque.

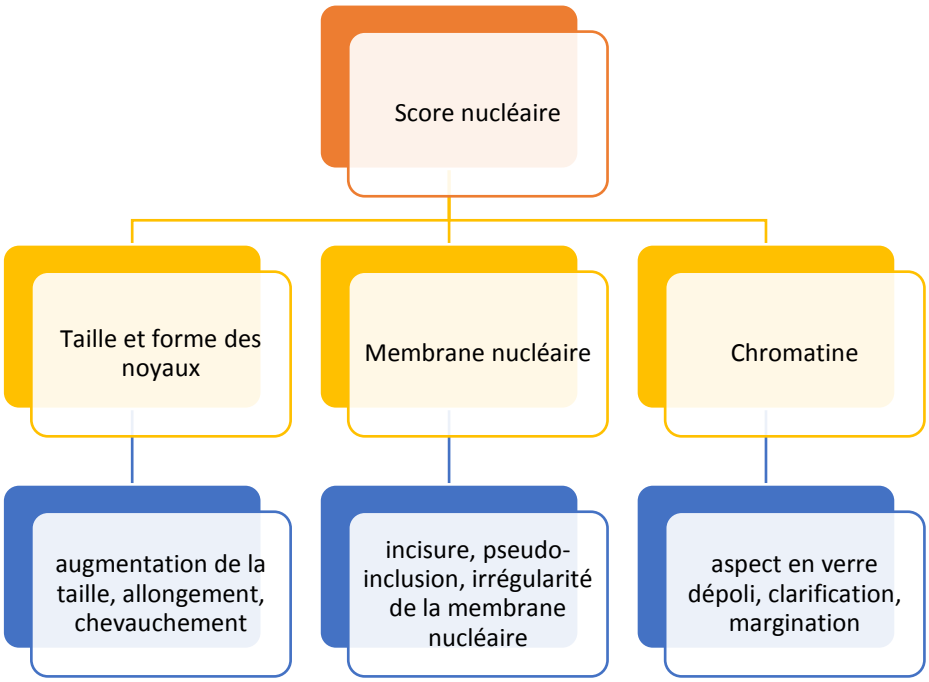

Figure 4 : Score nucléaire de type papillaire (8)

1.1. Sous-type classique

Plus de la moitié des carcinomes papillaires sont de forme classique. Ce sous-type est caractérisé par une architecture papillaire **(Figure 2)**.

Les micro-carcinomes papillaires ont été retirés de la classification de l'OMS. Ce changement est justifié par le fait que certains micro-carcinomes ont un comportement agressif et donnent notamment des métastases (9–12). De rares cas arpentent une transformation vers un carcinome de haut grade.

1.2. Sous-type classique encapsulé

Le carcinome papillaire classique encapsulé sans caractéristique invasive est associé à un excellent pronostic (13–15). Il est différent du NIFTP car il comporte des papilles.

1.3. Sous-type vésiculaire infiltrant

Ce sous-type est rare. Il est caractérisé par une architecture faite exclusivement ou presque, de follicules et d'atypies de type papillaire évidentes, des calcosphérites, un stroma fibreux et des invasions lymphatiques. Un critère diagnostique important est la mauvaise délimitation de la tumeur **(Figure 5 et 6)**. Il reste un sous type du groupe des carcinomes papillaires, en accord avec son évolution et ses bases moléculaires (tumeur de type BRAF) (4).

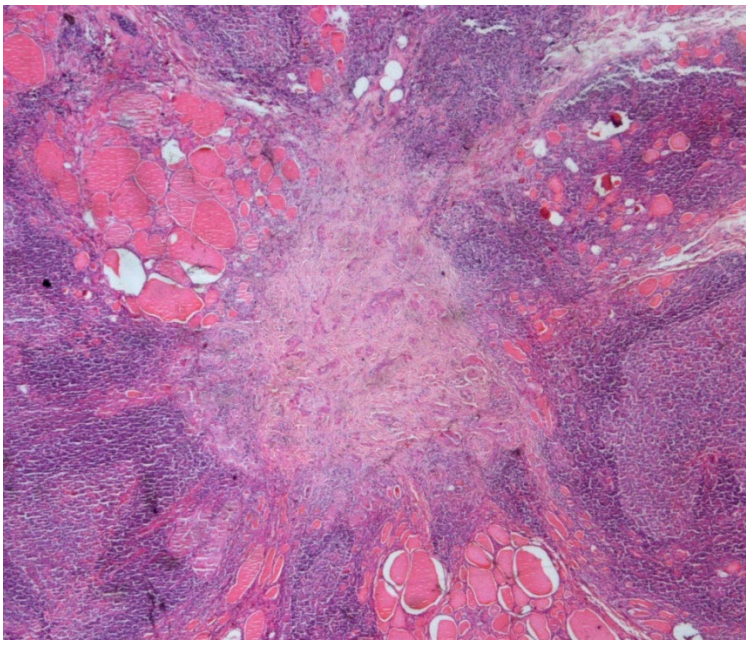

Figure 5 : Carcinome papillaire sous type vésiculaire infiltrant au faible grossissement (HE x20)

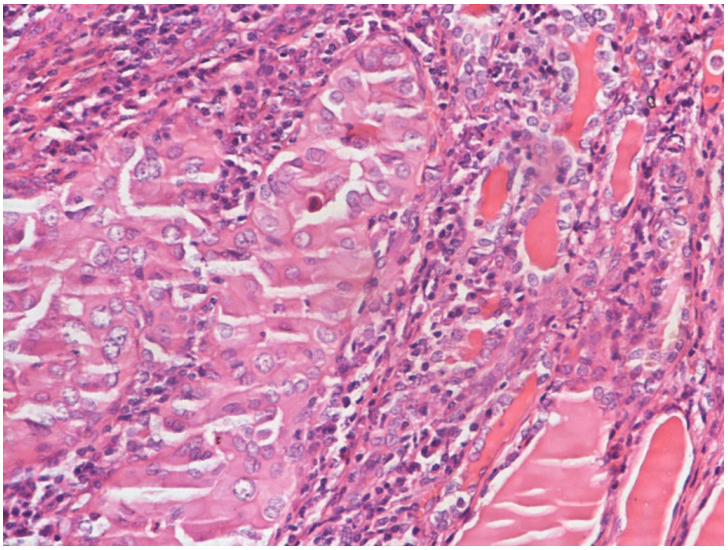

Figure 6 : Carcinome papillaire sous-type vésiculaire infiltrant au fort grossissement. A gauche les noyaux dotés d'atypie de type papillaire en contact avec les cellules thyroïdiennes normales à droite (HE x400)

1.4. Sous-type oncocytaire

Ce sous-type est rare. Il est caractérisé par une architecture papillaire et des cellules de type oncocytaire. Le diagnostic différentiel est le carcinome oncocytaire avec papilles. Dans ce cas, et pour porter le diagnostic de carcinome papillaire de sous-type oncocytaire, les atypies de type papillaire doivent être diffuses (16).

1.5. Sous-type « Warthin-like »

Ce sous-type est rare. Il est caractérisé par une architecture papillaire et des cellules oncocytaires avec un stroma inflammatoire lymphocytaire. Il est souvent associé à une thyroïdite lymphocytaire (16).

1.6. Sous-type solide

Il est caractérisé par une architecture solide et trabéculaire sur plus de 50% de la surface tumorale, avec des caractéristiques nucléaires de type papillaire. Il touche plutôt l'enfant et le sujet jeune. Ce sous-type a été recensé surtout après l'accident de Tchernobyl. Il comporte moins de 3 mitoses/2mm² et ne comporte pas de nécrose. Le diagnostic différentiel est le carcinome peu différencié qui comporte de la nécrose et/ou des mitoses en plus de l'absence des caractéristiques nucléaires de type papillaire (16).

1.7. Sous-type à cellules hautes

Ce sous-type est assez fréquent mais souvent méconnu par les pathologistes non habitués. Il est caractérisé par la présence de 30% ou plus de cellules 3 fois plus hautes que larges, en gardant toujours les caractéristiques nucléaires de type papillaire **(Figure 7)**. Il est associé à une mutation BRAF. Ce sous-type est réfractaire à l'iode. Il est à risque accru de récidive et de survie plus courte (16).

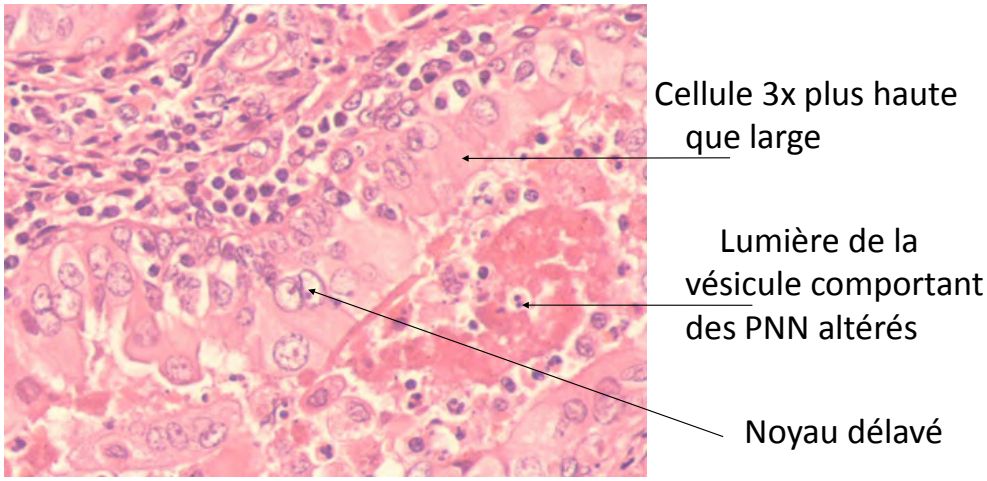

Figure 7 : Carcinome papillaire à cellules hautes (HE x400).
PNN : polynucléaires neutrophiles

1.8. Sous-type sclérosant diffus

Ce sous-type est rare (3% des carcinomes papillaires). Il est souvent observé chez les patients jeunes (<30 ans). Il est caractérisé par un envahissement tumoral d'au moins la totalité d'un lobe voire de la totalité de la thyroïde, une importante angio-invasion lymphatique, des calcosphérites disséminées, un contexte de thyroïdite lymphocytaire, une sclérose diffuse et une métaplasie malpighienne.

Les métastases ganglionnaires sont observées chez pratiquement tous les patients et les métastases pulmonaires sont communes dans cette présentation. Le pronostic reste malgré tout favorable (16).

1.9. Sous-type à cellules cylindriques

C'est un sous type très rare, constitué de cellules cylindriques allongées caractérisées par une stratification nucléaire importante. Les caractéristiques nucléaires de carcinome papillaire classique peuvent être absentes. Cette variante qui peut être confondue avec des métastases de carcinome de l'endomètre ou du côlon, exige habituellement un marquage à la thyroglobuline (16). Il fait partie des sous types de mauvais pronostic.

1.10. Sous-type à cellules en « clou de tapissier »

C'est une entité très rare, agressive avec un risque élevé de métastases viscérales ou osseuses. Elle est caractérisée par une prédominance (30% ou plus) de cellules tumorales qui ont un aspect en « clou de tapissier » **(Figure 8)**. Les mitoses peuvent être fréquentes et la mutation BRAF est souvent identifiée (5). Il faut toujours signaler la présence de cellules en « clou de tapissier » (même inférieure à 30%), puisque leur présence, même minime, est un facteur péjoratif.

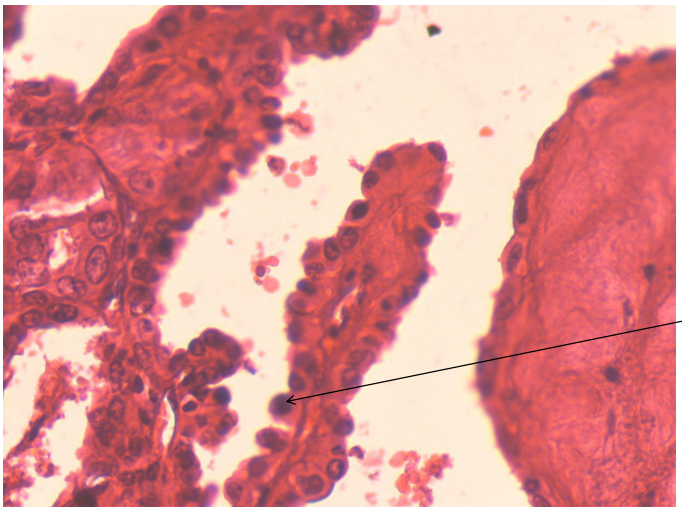

Figure 8 : Carcinome papillaire à cellules en clou de tapissier (HE x400)

1.11. Sous-type à cellules fusiformes

Le sous-type à cellules fusiformes est rare. Il est composé de cellules fusiformes agencées en petits amas storiformes ébauchant par endroits des papilles ou des vésicules. Les cellules arborent les critères nucléaires du carcinome papillaire et sont positives à la thyroblobuline.

Le principal diagnostic différentiel est le carcinome anaplasique. Le diagnostic de carcinome papillaire est retenu devant l'absence d'anaplasie franche, de mitose, de nécrose, de caractère invasif massif et d'architecture trabéculaire avec présence des caractères nucléaires du carcinome papillaire. Il a un pronostic semblable à celui du carcinome papillaire classique (17).

1.12. Sous-type à cellules claires

Une tumeur est dite à cellules claires si elle est constituée de plus de 75% de cellules claires. Cette clarification est due à une distension mitochondriale, à l'accumulation intra-cytoplasmique de glycogène, de mucine ou plus rarement de lipides. Des cellules oncocytaires peuvent y être associées. Le principal diagnostic différentiel est le carcinome à cellules claires du rein. Le diagnostic de carcinome papillaire est retenu devant la positivité de la thyroglobuline et de TTF1 et la négativité du CD10 (17).

1.13. Sous-type avec stroma de type fibromatose/ fasciite-like / desmoïde

Ce sous-type rare est caractérisé par la présence d'un stroma cellulaire abondant ressemblant à celui d'une fasciite nodulaire. Ce stroma particulier contient des faisceaux de cellules fusiformes, intimement mêlées à des massifs carcinomateux de carcinome papillaire, parfois peu nombreux et dispersés. Il existe par ailleurs un contingent à cellules fusiformes d'origine fibroblastique, exprimant la vimentine et l'actine musculaire lisse. Bien que mal limitée, la lésion n'est pas invasive et les atypies sont peu nombreuses. Le diagnostic différentiel se fait dans deux cas :

- Lorsque la composante tumorale papillaire est peu abondante, la lésion peut être interprétée comme une réaction fibreuse bénigne.
- A l'inverse, la présence d'un contingent de cellules fusiformes au voisinage d'un carcinome papillaire classique peut simuler une zone de dédifférenciation anaplasique (17).

Il fait partie des sous types de mauvais pronostic.

2. CARCINOME PAPILLAIRE INVASIF VARIANTE VESICULAIRE ENCAPSULE

Le carcinome papillaire invasif variante vésiculaire encapsulé a été exclu des sous-types de carcinome papillaire dans la dernière classification de l'OMS (1). Il ne fait plus partie des carcinomes papillaires car, contrairement au carcinome papillaire qui est caractérisé par une mutation BRAF, ce carcinome comporte une mutation RAS semblable à celle observée dans le carcinome vésiculaire. Il figure donc actuellement en tant qu'entité distincte ne faisant partie ni de l'un (carcinome papillaire) ni de l'autre (carcinome vésiculaire). Il n'y a que le sous-type

vésiculaire non encapsulé ou infiltrant qui fait partie des carcinomes papillaires. Cette tumeur comporte une capsule fibreuse ou une bordure bien définies. Elle est invasive au niveau, soit de la capsule soit au niveau des vaisseaux. Les anomalies nucléaires restaient souvent modérées ou assez subtiles. Elle est classée comme les carcinomes vésiculaires encapsulés en forme à invasion minime et forme angio-invasive (18). Habituellement, le carcinome papillaire invasif variante vésiculaire encapsulée a un meilleur pronostic que le carcinome papillaire sous-type vésiculaire infiltrant (15).

3. CARCINOME VESICULAIRE

Le terme vésiculaire dans la pathologie thyroïdienne est plus couramment utilisé que le terme folliculaire qui est une traduction littérale de l'anglais « follicular ». Nous avons choisi dans ce travail de gardé le terme vésiculaire plutôt que le terme folliculaire. Les deux termes sont équivalents.

Le carcinome vésiculaire de la thyroïde, tumeur à différenciation vésiculaire sans noyaux de type papillaire peut être :

- Encapsulé avec infiltration capsulaire et/ou angio-invasion
- Non encapsulé avec invasion du parenchyme thyroïdien (forme invasive non encapsulée)

L'architecture peut être polymorphe. L'activité mitotique n'est pas un signe de malignité, mais peut être un facteur pronostique. Le diagnostic de malignité repose sur la mise en évidence d'une invasion. Contrairement aux carcinomes papillaires de type classique, l'invasion vasculaire des carcinomes vésiculaires concerne les vaisseaux sanguins plutôt que les vaisseaux lymphatiques avec des métastases dans le poumon et l'os.

Selon la dernière classification de l'Organisation mondiale de la santé (OMS) 2023 et conformément à la classification qui la précédait en 2017, le carcinome vésiculaire est divisé en trois groupes (1,8) :

3.1. Forme encapsulée à invasion minime

Il comporte uniquement une invasion capsulaire sans angio-invasion. Il est d'un excellent pronostic, indépendamment de sa taille **(Figure 9)**.

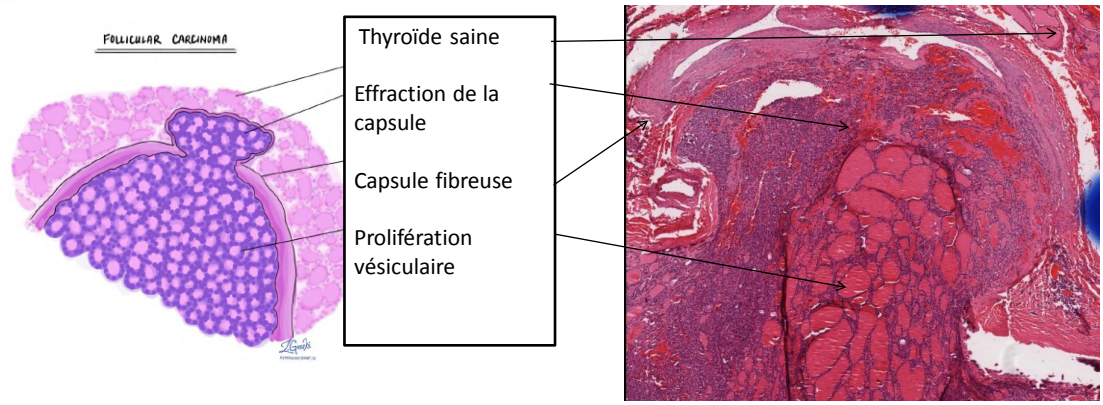

Figure 9 : Effraction capsulaire dans un carcinome vésiculaire (HE x40)(6,19).

3.2. Forme encapsulée à angio-invasion (Figure 10)

Cette forme a été séparée de la forme « à invasion minime » depuis la classification de l'OMS de 2017 car l'invasion vasculaire et son degré sont des facteurs pronostiques importants de récidive ou de métastase à distance. Plus l'angio-invasion est importante, plus le pronostic est mauvais (même avec des tumeurs de petite taille) (20–23). Une angio-invasion est dite limitée si elle est retrouvée dans moins de 4 foci et étendue si elle est retrouvée dans 4 foci ou plus.

Dans certains cas, l'aspect des noyaux est discutable pour un type papillaire et insuffisant pour le diagnostic de carcinome papillaire de sous-type vésiculaire. Dans ces cas, le carcinome peut entrer dans le cadre de « carcinome de souche vésiculaire bien différencié de type NOS ou SAI » (NOS pour Not Otherwise Specified ou SAI pour Sans Autre Indication).

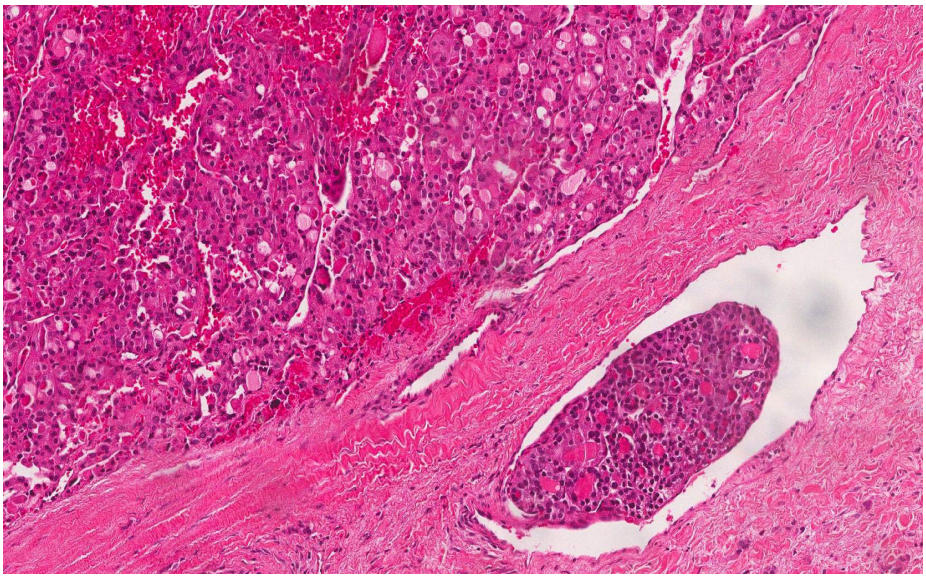

Figure 10 : Envahissement vasculaire dans un carcinome vésiculaire (HE x40) (19)

3.3. Formes massivement invasives (non encapsulées)

Ces formes de carcinome vésiculaire sont plus rares. Dans ces formes, il faut rechercher un contingent peu différencié qui est souvent présent. Ces formes ont un pronostic péjoratif.

4. CARCINOME ONCOCYTAIRE

Anciennement appelé « carcinome à cellules de Hürthle », il représente 3 à 4% des carcinomes thyroïdiens. L'appellation « à cellules de Hürthle » a été supprimée dans la nouvelle classification OMS (1).

L'aspect oncocytaire est lié à l'accumulation de mitochondries dans le cytoplasme en raison d'une mutation des gènes mitochondriaux ou de l'ADN cellulaire qui code pour des enzymes mitochondriaux. Par définition, plus de 75% des cellules sont oncocytaires. Les cellules sont à cytoplasme abondant, éosinophile et granulaire, et à noyau nucléolé **(Figure 11)**.

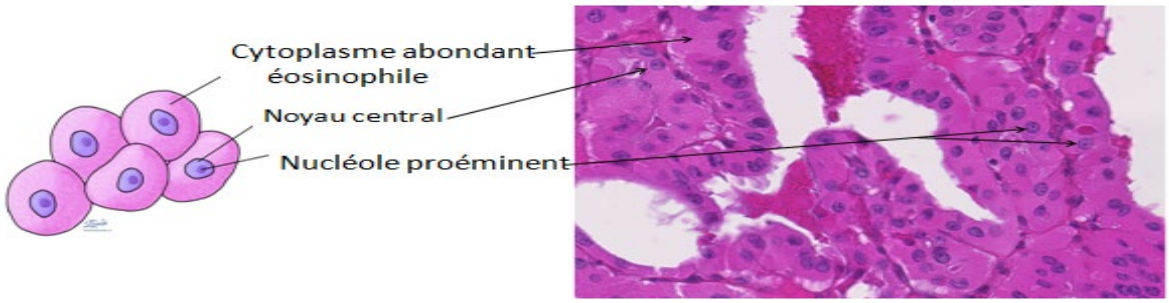

Figure 11 : Carcinome oncocytaire (HEx400)(6,19)

Cette forme considérée par l'OMS 2004 comme variante du carcinome vésiculaire a été individualisée en 2017 en raison de ses anomalies moléculaires différentes. Ses comportements, biologique (moindre sensibilité à l'iode 131) et évolutif (plus de risque de métastases ganglionnaires et risque de mortalité plus élevé) la distinguent des carcinomes vésiculaires. Comme les carcinomes vésiculaires, ils sont classés par rapport au degré d'invasion en 3 groupes : invasion minime, angio-invasif et massivement invasif (24,25). Les formes massivement invasives ont un pronostic péjoratif. Ces tumeurs ne fixent pas l'iode.

5. CARCINOME DE SOUCHE VESICULAIRE DE HAUT GRADE

Dans la classification de l'OMS 2022 (1), une nouvelle catégorie de tumeur appelée « carcinome de souche vésiculaire de haut grade », a été introduite. Son pronostic est intermédiaire entre celui du carcinome différencié et celui du carcinome anaplasique. Elle comporte deux groupes de tumeurs : les carcinomes différenciés de haut grade et les carcinomes peu différenciés. Dans ce chapitre nous allons traiter uniquement des carcinomes différenciés de haut grade.

Il s'agit d'une entité intermédiaire qui a remplacé les carcinomes vésiculaires et les carcinomes papillaires avec index mitotique ≥5mitoses/2mm² ou nécrose **(Figure 12)**.

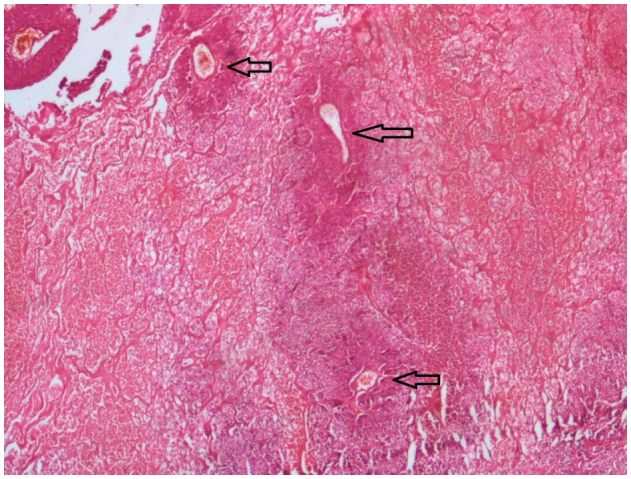

Figure 12 : Nécrose tumorale dans un carcinome vésiculaire de haut grade (flèche : vaisseaux autour desquels persiste des cellules viables) (HEx20)

Cette nouvelle entité met l'accent sur le pronostic plus péjoratif de ces tumeurs. Les tumeurs ainsi classées, peuvent avoir conservé les atypies nucléaires de type papillaire ou, une architecture vésiculaire sans critères en faveur du carcinome peu différencié. Du point de vue moléculaire, les carcinomes différenciés de haut grade peuvent être des lésions induites par une mutation BRAF ou RAS puisqu'ils dérivent d'un carcinome vésiculaire ou papillaire (5,26).

Il est à différencier du carcinome peu différencié de la thyroïde dont les critères diagnostiques sont les suivants (27) :

- Une architecture trabéculaire, solide ou insulaire
- L'absence d'anomalies nucléaires du carcinome papillaire classique.
- La présence d'au moins un des critères suivants : noyaux convolutés, nombre de mitoses supérieur ou égal à 3 / 10 champs à fort grossissement (ou 2mm²), présence de nécrose.

RÉFÉRENCES

1. WHO Classification of Tumours Editorial Board: Endocrine and Neuroendocrine tumours [Internet]. Disponible sur: https://tumourcla ssification.iarc.who.int.
2. Rivera M, Ricarte-Filho J, Knauf J, Shaha A, Tuttle M, Fagin JA, et al. Molecular genotyping of papillary thyroid carcinoma follicular variant according to its histological subtypes (encapsulated vs infiltrative) reveals distinct BRAF and RAS mutation patterns. Mod Pathol. sept 2010;23(9):1191-200.
3. Agrawal N, Akbani R, Aksoy BA, Ally A, Arachchi H, Asa SL, et al. Integrated Genomic Characterization of Papillary Thyroid Carcinoma. Cell. oct 2014;159(3):676-90.
4. Guyétant S, Decaussin Petrucci M, Leteurtre E. Tumeurs de la thyroïde : nouveautés de la classification OMS 2022. Ann Pathol. févr 2024;44(1):5-19.
5. Baloch ZW, Asa SL, Barletta JA, Ghossein RA, Juhlin CC, Jung CK, et al. Overview of the 2022 WHO Classification of Thyroid Neoplasms. Endocr Pathol. mars 2022;33(1):27-63.
6. MyPathologyReport.ca [Internet]. [cité 8 avr 2024]. Pathologie pour les patients | MonRapportPathologie.ca. Disponible sur: https://www.mypathologyreport.ca/fr/
7. Thompson LDR, Poller DN, Kakudo K, Burchette R, Nikiforov YE, Seethala RR. An International Interobserver Variability Reporting of the Nuclear Scoring Criteria to Diagnose Noninvasive Follicular Thyroid Neoplasm with Papillary-Like Nuclear Features: a Validation Study. Endocr Pathol. sept 2018;29(3):242-9.
8. Al Ghuzlan A, Amine Bani M. Lésions thyroïdiennes folliculaires encapsulées, classifications histologique et pTNM, examen extemporané et évaluation histopathologique. Rev Francoph Lab. janv 2022;2022(538):38-48.
9. Arora N, Turbendian HK, Kato MA, Moo TA, Zarnegar R, Fahey TJ. Papillary thyroid carcinoma and microcarcinoma: is there a need to distinguish the two? Thyroid Off J Am Thyroid Assoc. mai 2009;19(5):473-7.
10. Jin WX, Ye DR, Sun YH, Zhou XF, Wang OC, Zhang XH, et al. Prediction of central lymph node metastasis in papillary thyroid microcarcinoma according to clinicopathologic factors and thyroid nodule sonographic features: a case-control study. Cancer Manag Res. 2018;10:3237-43.
11. Park YJ, Kim YA, Lee YJ, Kim SH, Park SY, Kim KW, et al. Papillary microcarcinoma in comparison with larger papillary thyroid carcinoma in BRAF(V600E) mutation, clinicopathological features, and immunohistochemical findings. Head Neck. janv 2010;32(1):38-45.
12. Yang F, Zhong Q, Huang Z, Lian M, Fang J. Survival in Papillary Thyroid Microcarcinoma: A Comparative Analysis Between the 7th and 8th Versions of the AJCC/UICC Staging System Based on the SEER Database. Front Endocrinol. 2019;10:10.
13. Carcangiu ML, Zampi G, Pupi A, Castagnoli A, Rosai J. Papillary carcinoma of the thyroid. A clinicopathologic study of 241 cases treated at the University of Florence, Italy. Cancer. 15 févr 1985;55(4):805-28.
14. Schröder S, Böcker W, Dralle H, Kortmann KB, Stern C. The encapsulated papillary carcinoma of the thyroid. A morphologic subtype of the papillary thyroid carcinoma. Cancer. 1 juill 1984;54(1):90-3.
15. Giani C, Torregrossa L, Ramone T, Romei C, Matrone A, Molinaro E, et al. Whole Tumor Capsule Is Prognostic of Very Good Outcome in the Classical Variant of Papillary Thyroid Cancer. J Clin Endocrinol Metab. 27 sept 2021;106(10):e4072-83.
16. Dana HARTL. - Du nodule thyroidien au cancer thyroidien : diagnostic et traitements. Amplifion; 2018. (Les monographies amplifion; vol. 64).

17. Nicole Berger, Angela Borda. Pathologie thyroïdienne, parathyroïdienne et surrénalienne. Sauramps médical. 2010.

18. Basolo F, Macerola E, Poma AM, Torregrossa L. The 5th edition of WHO classification of tumors of endocrine organs: changes in the diagnosis of follicular-derived thyroid carcinoma. Endocrine. 1 juin 2023;80(3):470-6.

19. pathpresenter public [Internet]. [cité 8 avr 2024]. Disponible sur: https://pathpresenter.net/

20. Organisation mondiale de la santé, Centre international de recherche sur le cancer, éditeurs. WHO classification of tumours of endocrine organs. 4th ed. Lyon: International agency for research on cancer; 2017. (World health organization classification of tumours).

21. Kim WG, Kim TY, Kim TH, Jang HW, Jo YS, Park YJ, et al. Follicular and Hurthle cell carcinoma of the thyroid in iodine-sufficient area: retrospective analysis of Korean multicenter data. Korean J Intern Med. 2014;29(3):325.

22. O'Neill CJ, Vaughan L, Learoyd DL, Sidhu SB, Delbridge LW, Sywak MS. Management of follicular thyroid carcinoma should be individualised based on degree of capsular and vascular invasion. Eur J Surg Oncol EJSO. févr 2011;37(2):181-5.

23. van Heerden JA, Hay ID, Goellner JR, Salomao D, Ebersold JR, Bergstralh EJ, et al. Follicular thyroid carcinoma with capsular invasion alone: a nonthreatening malignancy. Surgery. déc 1992;112(6):1130-6; discussion 1136-1138.

24. Xu B, Wang L, Tuttle RM, Ganly I, Ghossein R. Prognostic impact of extent of vascular invasion in low-grade encapsulated follicular cell–derived thyroid carcinomas: a clinicopathologic study of 276 cases. Hum Pathol. déc 2015;46(12):1789-98.

25. Ghossein R, Barletta JA, Bullock M, Johnson SJ, Kakudo K, Lam AK, et al. Data set for reporting carcinoma of the thyroid: recommendations from the International Collaboration on Cancer Reporting. Hum Pathol. avr 2021;110:62-72.

26. Christofer Juhlin C, Mete O, Baloch ZW. The 2022 WHO classification of thyroid tumors: novel concepts in nomenclature and grading. Endocr Relat Cancer. 1 févr 2023;30(2):e220293.

27. Volante M, Collini P, Nikiforov YE, Sakamoto A, Kakudo K, Katoh R, et al. Poorly differentiated thyroid carcinoma: the Turin proposal for the use of uniform diagnostic criteria and an algorithmic diagnostic approach. Am J Surg Pathol. août 2007;31(8):1256-64.

CHAPITRE III

Etude clinique des nodules thyroïdiens

Moncef SELLAMI, Faten HADJ KACEM

INTRODUCTION 27
1. CIRCONSTANCES DE DECOUVERTE 27
1.1. Nodule thyroïdien 27
1.2. Autres 27
2. EXAMEN CLINIQUE 29
2.1. Interrogatoire 29
2.2. Examen physique 29
CONCLUSION 32
RÉFÉRENCES 33

INTRODUCTION

L'étape clinique est primordiale dans la prise en charge des nodules thyroïdiens. Elle doit évaluer la fonction thyroïdienne et rechercher les facteurs de risque cliniques d'un cancer thyroïdien qu'il soit différencié ou non.

1. CIRCONSTANCES DE DECOUVERTE

1.1. Nodule thyroïdien

Un « **nodule de la thyroïde »** est le mode de révélation habituel du cancer de la thyroïde. Dans la majorité des cas, ce nodule est, constaté par le patient lui-même, soit découvert fortuitement à l'occasion d'une consultation médicale pour autre motif.

Les nodules sont cliniquement détectables chez 4 à 7 % de la population générale (1). Ils sont encore plus fréquents à l'échographie (20 à 40 % de femmes de plus de 50 ans). Ils sont rarement cancéreux. Selon les séries, 5 à 10 % des nodules sont des cancers (2). Rarement isolés, ils s'intègrent le plus souvent dans un goitre multinodulaire.

1.2. Autres

Plus rarement, le cancer thyroïdien est révélé par :

- **Adénopathie cervicale**

L'adénopathie cervicale est volontiers un mode de découverte du cancer de la thyroïde. Il s'agit souvent dans ce cas, de CPT du sujet jeune avec des métastases ganglionnaires généralement jugulocarotidiennes, aisément palpables et bien analysées par l'échographie. L'échographie doit fournir un descriptif précis de l'ensemble des chaînes ganglionnaires cervicales, avant toute chirurgie thyroïdienne. Ces données conjuguées à celles de l'examen clinique doivent être consignées sur un schéma daté (3).

- **Métastases à distance**

Les **métastases à distance** peuvent révéler un cancer de la thyroïde. Ce sont généralement des métastases osseuses ou pulmonaires pouvant se manifester par des fractures, des douleurs osseuses, une dyspnée ou une toux **(Figure 1)**. Dans ces cas, les marqueurs sériques (thyroglobuline ou calcitonine (en cas de suspicion d'un carcinome médullaire)) sont généralement positifs à des concentrations très élevées.

Figure 1 : Métastase du cuir chevelu révélant un carcinome folliculaire de la thyroïde

- **Signes d'extension loco-régionale**

Les tumeurs primitives **localement invasives** peuvent être associées à des symptômes ou signes d'examen caractéristiques : dysphagie progressive, dyspnée, hémoptysie, augmentation rapide de la taille tumorale, modification de la voix ou découverte d'une paralysie des cordes vocales, fixation importante aux structures de voisinage.

- **Découverte fortuite sur pièce opératoire**

Cette situation diagnostique est de plus en plus fréquente (25% selon certaines séries) (4). Par exemple, dans le cas d'une chirurgie pour volumineux nodule, éventuellement suspect en cytologie et finalement bénin à l'histologie définitive : grâce à l'examen histologique systématique de l'ensemble de la pièce opératoire, un cancer peut être fortuitement découvert du même côté ou dans le lobe controlatéral.

- **Incidentalome thyroïdien à la Tomographie par Emission de Positons (TEP) au Fluorodésoxyglucose (FDG)**

La fréquence moyenne des fixations focales découvertes fortuitement en TEP est en moyenne de 2 % (5). Le risque de malignité est compris entre 30 et 35 % (6). Ce risque est probablement surestimé vu qu'il est établi sur l'exploration principalement, des nodules les plus suspects de malignité (cytoponction et/ou chirurgie).

- **Syndrome paranéoplasique**

Contrairement aux carcinomes médullaires de la thyroïde, les CDT sont très rarement associés à des syndromes paranéoplasiques.

Il s'agissait de rares cas décrit dans la littérature à type de : Lupus érythémateux disséminé, Syndrome de Guillain-Barré, Syndrome cérébelleux, Dermatomyosite, Acanthosis nigrigans.

2. EXAMEN CLINIQUE

2.1. Interrogatoire

Devant tout nodule thyroïdien suspecté ou avéré, l'interrogatoire doit préciser

- Les antécédents du patient en mettant l'accent sur les facteurs de risque de cancer (Chapitre I.2).
- Les comorbidités qui peuvent influencer la décision thérapeutique ou la prise en charge post opératoire (traitement anticoagulant, insuffisance cardiaque ou coronaire …).
- Le mode révélation, la date de découverte ainsi que l'évolution des symptômes.
- L'ensemble des symptômes : gêne cervicale (notamment en décubitus), dysphagie, dysphonie, dyspnée, signes de dysthyroïdie.
- Les signes de dysthyroïdie : prise de poids inexpliquée, constipation, sécheresse cutanée et léthargie pour l'hypothyroïdie ou à l'inverse, irritabilité, perte de poids, palpitations et tremblements pour l'hyperthyroïdie. Une évaluation approfondie des antécédents familiaux de troubles thyroïdiens peut également fournir des indications précieuses.

2.2. Examen physique

2.2.1. Loge thyroïdienne

L'examinateur se place derrière le patient, la palpation cervicale par les deux mains à plat avec des mouvements de déglutition, doit préciser aussi bien toutes les caractéristiques de la glande thyroïde (volume thyroïdien, consistance du ou des nodules, leur taille, leur sensibilité, leur topographie et leur mobilité par rapport aux plans profonds), que la présence d'adénopathies cervicales.

Les hypertrophies nodulaires ou diffuses sont aisément repérables (7) :

- Une simple disparition de la petite dépression cervicale basse qui jouxte l'intérieur des sternocléidomastoïdiens ;
- Une tuméfaction cervicale antérieure mobile à la déglutition, parfois plus apparente lors de l'extension cervicale **(Figure 2)** ;
- Une déformation cervicale considérable liée aux goitres volumineux **(Figue 3)**, parfois à extension latérale, ou retombant « en sonnaille » en avant du plastron sternal.

Figure 2 : Tuméfaction basicervicale droite en rapport avec un nodule du lobe droit de la thyroïde

Figure 3 : Tuméfaction cervicale antérieure en rapport avec un goitre multinodulaire

Un certain nombre de signes cliniques sont susceptibles d'orienter vers la malignité. Des nodules durs, irréguliers, rapidement évolutifs, fixés, avec signes compressifs (dysphonie, dysphagie, dyspnée) ou adénopathies, suggèrent d'emblée un cancer.

Cependant, aucun de ces signes n'est spécifique. De plus, la sensibilité de ces signes est faible (8), et c'est plutôt leur association qui est fortement évocatrice de malignité.

Il est à noter que la palpation cervicale, même pratiquée par un clinicien expérimenté, peut présenter plusieurs limites (9) et être source de retard diagnostique ainsi que d'une fausse assurance notamment dans certaines situations (10) :

- Les nodules < 1 cm
- Les nodules de topographie postérieure
- Les patients obèses ou ayant un cou court

Il convient toutefois de souligner que l'anamnèse et l'examen physique ne sont pas suffisants pour diagnostiquer la nature maligne d'un nodule thyroïdien chez la plupart des patients.

2.2.2. Aires ganglionnaires

Après la palpation de la thyroïde, l'examen des aires ganglionnaires cervicales doit être réalisé.

L'incidence des métastases ganglionnaires varie selon le type de CDT. Le CPT est associé à une fréquence plus élevée de métastases ganglionnaires par rapport au carcinome vésiculaire (11,12).

Un nodule thyroïdien est plus suspect de malignité quand il existe un ganglion suspect de métastase d'origine thyroïdienne.

Dans la majorité des cas, les métastases ganglionnaires cervicales apparaissent, dans le compartiment central avant d'atteindre le compartiment latéral.

Au moment du diagnostic initial d'un CPT, l'incidence de l'atteinte ganglionnaire dans le compartiment central est élevée, allant de 21 à 60% (13,14), contre 20 % dans le compartiment latéral (15,16).

Une atteinte ganglionnaire palpable n'est retrouvée que dans 5 à 10 % des CPT, alors que l'incidence des métastases ganglionnaires non palpables est beaucoup plus élevée. La Mayo Clinic a rapporté que l'échographie a permis de détecter des métastases ganglionnaires non palpables chez 32 % des patients d'une cohorte de 702 patients présentant un CPT (17).

Ainsi, il est important de caractériser les aires ganglionnaires cervicales lors du bilan pré thérapeutique par l'examen clinique complété par l'échographie cervicale systématique.

2.2.3. Cordes vocales

L'évaluation préopératoire de la mobilité des cordes vocales est primordiale et peut conduire à identifier une paralysie ou une parésie préopératoire, évocatrice de tumeur maligne invasive de la thyroïde. Cette évaluation est importante dans la planification de l'étendue de la chirurgie et dans la gestion périopératoire des voies respiratoires.

L'incidence de parésie ou paralysie préopératoire des cordes vocales chez les patients porteurs de nodules thyroïdiens bénins lors d'une laryngoscopie préopératoire varie de 0 à 3,5% et atteint 8% quand le nodule est malin (18–21).

L'incidence de la parésie ou de paralysie préopératoire des cordes vocales chez les patients atteints de nodules thyroïdiens bénins varie de 0 à 3,5 % et atteint 8 % chez les patients porteurs d'un cancer de la thyroïde

La paralysie préopératoire des cordes vocales est un marqueur important d'une maladie invasive, comme l'ont démontré Randolph et Kamani qui ont identifié une paralysie récurrentielle chez 70 % des patients atteints d'un cancer invasif de la thyroïde et chez 0,3 % des patients présentant une maladie bénigne ou non invasive (22). Il est important de noter que plus de 30 % des patients ayant une paralysie récurrentielle unilatérale sont asymptomatiques et ont une voix normale (22,23). Ceci est expliqué par des facteurs tels que la fonction et la localisation variables de la corde vocale controlatérale, ainsi que la variabilité de l'innervation et de la fonction de la corde vocale ipsilatérale.

Il est ainsi obligatoire d'évaluer le dysfonctionnement des cordes vocales avant toute chirurgie, en particulier lorsque la maladie est à un stade avancé.

L'American Academy of Otolaryngology-Head and Neck Surgery (AAO-HNS), l'American Head and Neck Society (AHNS) et l'American Thyroid Association (ATA) recommandent une évaluation laryngée préopératoire pour les patients à risque de compression du nerf laryngé récurrent, y compris ceux présentant une dysphonie préopératoire ou une tumeur maligne avec des signes d'extension postérieure ou extrathyroïdienne ou une extension ganglionnaire au niveau du secteur central (24–26).

2.2.4. Examen général

L'examen d'un patient porteur d'un nodule thyroïdien suspect doit être complet. Le clinicien doit adopter une approche méthodique en vue de recueillir des informations détaillées sur l'état général du patient. Tout d'abord, l'investigation des altérations de l'état général nécessite une analyse minutieuse des antécédents médicaux du patient : il est important de mettre l'accent sur des symptômes non spécifiques tels qu'une fatigue persistante, une perte de poids inexpliquée, des troubles du sommeil et toute manifestation de fièvre. Ces signes pourraient indiquer la présence de troubles systémiques ou de conditions médicales sous-jacentes nécessitant une évaluation plus approfondie.

En ce qui concerne la dysthyroïdie, la recherche de signes spécifiques d'hypothyroïdie et d'hyperthyroïdie est essentielle pour une prise en charge adaptée. Il est généralement admis que le risque de malignité des nodules toxiques ne dépasse pas les 5%.

En adoptant une approche détaillée de l'examen général, les cliniciens peuvent obtenir une image complète de la santé du patient, ce qui permet une prise en charge ciblée et personnalisée des nodules thyroïdiens suspects. Ceci oriente également les décisions en matière d'investigations complémentaires et guide le choix des options thérapeutiques les plus appropriées pour chaque cas particulier.

CONCLUSION

En conclusion, la gestion des nodules thyroïdiens demeure un enjeu majeur de la pratique médicale, étant donné leur fréquence accrue dans la population générale, notamment chez la femme et dans les tranches d'âges extrêmes. L'incidence mondiale croissante du cancer thyroïdien impose une évaluation approfondie et une prise en charge multidisciplinaire des nodules, qui représentent le principal mode de révélation de cette pathologie. L'interrogatoire précis, l'examen physique rigoureux, et l'utilisation judicieuse de techniques d'imagerie et de cytopathologie sont essentiels pour une caractérisation adéquate des nodules et la détection précoce d'éventuelles lésions malignes.

RÉFÉRENCES

1. Mazzaferri EL. Management of a solitary thyroid nodule. N Engl J Med. 25 févr 1993;328(8):553-9.
2. Leenhardt L, Grosclaude P. [Epidemiology of thyroid carcinoma over the world]. Ann Endocrinol. avr 2011;72(2):136-48.
3. American Thyroid Association (ATA) Guidelines Taskforce on Thyroid Nodules and Differentiated Thyroid Cancer, Cooper DS, Doherty GM, Haugen BR, Kloos RT, Lee SL, et al. Revised American Thyroid Association management guidelines for patients with thyroid nodules and differentiated thyroid cancer. Thyroid Off J Am Thyroid Assoc. nov 2009;19(11):1167-214.
4. Park H, Ryu HJ, Heo J, Chung MK, Son YI, Kim JH, et al. Preoperative identification of low-risk medullary thyroid carcinoma: potential application to reduce total thyroidectomy. Sci Rep. 20 sept 2023;13(1):15663.
5. Soelberg KK, Bonnema SJ, Brix TH, Hegedüs L. Risk of malignancy in thyroid incidentalomas detected by 18F-fluorodeoxyglucose positron emission tomography: a systematic review. Thyroid Off J Am Thyroid Assoc. sept 2012;22(9):918-25.
6. Scappaticcio L, Piccardo A, Treglia G, Poller DN, Trimboli P. The dilemma of 18F-FDG PET/CT thyroid incidentaloma: what we should expect from FNA. A systematic review and meta-analysis. Endocrine. sept 2021;73(3):540-9.
7. Bernet VJ, Chindris AM. Update on the Evaluation of Thyroid Nodules. J Nucl Med Off Publ Soc Nucl Med. juill 2021;62(Suppl 2):13S-19S.
8. Durante C, Grani G, Lamartina L, Filetti S, Mandel SJ, Cooper DS. The Diagnosis and Management of Thyroid Nodules: A Review. JAMA. 6 mars 2018;319(9):914-24.
9. Brander A, Viikinkoski P, Tuuhea J, Voutilainen L, Kivisaari L. Clinical versus ultrasound examination of the thyroid gland in common clinical practice. J Clin Ultrasound JCU. janv 1992;20(1):37-42.
10. Hsiao V, Arroyo N, Fernandes-Taylor S, Chiu AS, Davies L, Francis DO. Letter to the Editor: Sensitivity of Palpation for Detection of Thyroid Nodules with Attention to Size. Thyroid Off J Am Thyroid Assoc. mai 2022;32(5):599-601.
11. Lang W, Borrusch H, Bauer L. Occult carcinomas of the thyroid. Evaluation of 1,020 sequential autopsies. Am J Clin Pathol. juill 1988;90(1):72-6.
12. Zaydfudim V, Feurer ID, Griffin MR, Phay JE. The impact of lymph node involvement on survival in patients with papillary and follicular thyroid carcinoma. Surgery. déc 2008;144(6):1070-7; discussion 1077-1078.
13. Teixeira G, Teixeira T, Gubert F, Chikota H, Tufano R. The incidence of central neck micrometastatic disease in patients with papillary thyroid cancer staged preoperatively and intraoperatively as N0. Surgery. déc 2011;150(6):1161-7.
14. Wang J, Sheng X, Dai Y, Zhang J, Song L, Guo Y. The Application Value of the Central Lymph Node Metastasis Risk Assessment Model in Papillary Thyroid Microcarcinoma of Stage cN0: A Study of 828 Patients. Front Endocrinol. 2022;13:843573.
15. Feng JW, Yang XH, Wu BQ, Sun DL, Jiang Y, Qu Z. Predictive factors for central lymph node and lateral cervical lymph node metastases in papillary thyroid carcinoma. Clin Transl Oncol Off Publ Fed Span Oncol Soc Natl Cancer Inst Mex. nov 2019;21(11):1482-91.
16. So YK, Kim MJ, Kim S, Son YI. Lateral lymph node metastasis in papillary thyroid carcinoma: A systematic review and meta-analysis for prevalence, risk factors, and location. Int J Surg Lond Engl. févr 2018;50:94-103.
17. Stulak JM, Grant CS, Farley DR, Thompson GB, van Heerden JA, Hay ID, et al. Value of preoperative ultrasonography in the surgical management of initial and reoperative papillary thyroid cancer. Arch Surg Chic Ill 1960. mai 2006;141(5):489-94; discussion 494-496.
18. Rowe-Jones JM, Rosswick RP, Leighton SE. Benign thyroid disease and vocal cord palsy. Ann R Coll Surg Engl. juill 1993;75(4):241-4.

19. Shin JJ, Grillo HC, Mathisen D, Katlic MR, Zurakowski D, Kamani D, et al. The surgical management of goiter: Part I. Preoperative evaluation. The Laryngoscope. janv 2011;121(1):60-7.

20. Bergenfelz A, Jansson S, Kristoffersson A, Mårtensson H, Reihnér E, Wallin G, et al. Complications to thyroid surgery: results as reported in a database from a multicenter audit comprising 3,660 patients. Langenbecks Arch Surg. sept 2008;393(5):667-73.

21. Green KM, de Carpentier JP. Are pre-operative vocal fold checks necessary? J Laryngol Otol. juill 1999;113(7):642-4.

22. Randolph GW, Kamani D. The importance of preoperative laryngoscopy in patients undergoing thyroidectomy: voice, vocal cord function, and the preoperative detection of invasive thyroid malignancy. Surgery. mars 2006;139(3):357-62.

23. Farrag TY, Samlan RA, Lin FR, Tufano RP. The utility of evaluating true vocal fold motion before thyroid surgery. The Laryngoscope. févr 2006;116(2):235-8.

24. Sinclair CF, Bumpous JM, Haugen BR, Chala A, Meltzer D, Miller BS, et al. Laryngeal examination in thyroid and parathyroid surgery: An American Head and Neck Society consensus statement: AHNS Consensus Statement. Head Neck. juin 2016;38(6):811-9.

25. Haugen BR, Alexander EK, Bible KC, Doherty GM, Mandel SJ, Nikiforov YE, et al. 2015 American Thyroid Association Management Guidelines for Adult Patients with Thyroid Nodules and Differentiated Thyroid Cancer: The American Thyroid Association Guidelines Task Force on Thyroid Nodules and Differentiated Thyroid Cancer. Thyroid Off J Am Thyroid Assoc. janv 2016;26(1):1-133.

26. Chandrasekhar SS, Randolph GW, Seidman MD, Rosenfeld RM, Angelos P, Barkmeier-Kraemer J, et al. Clinical practice guideline: improving voice outcomes after thyroid surgery. Otolaryngol--Head Neck Surg Off J Am Acad Otolaryngol-Head Neck Surg. juin 2013;148(6 Suppl):S1-37.

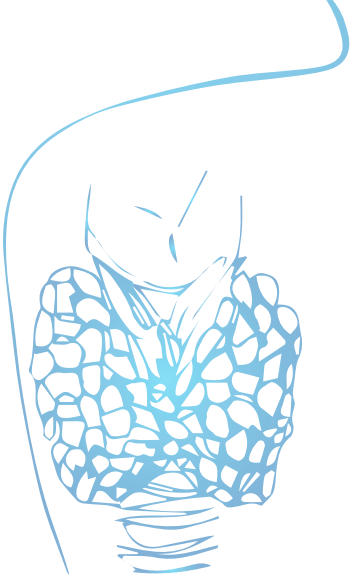

CHAPITRE IV

Imagerie et cytoponction

Fathia ABIDI, Makram TIBINI,
Mohamed DHAHA, Rim HADHRI, Seifeddine HAMMOUDA

1. APPORT DE L'ECHOGRAPHIE CERVICALE : QU'ATTEND LE CLINICIEN DE L'ECHOGRAPHIE ? *Mohamed DHAHA, Fathia ABIDI*.....36

1.1. Introduction 36

1.2. Sémiologie échographique et valeur prédictive de chaque signe 36

1.3. Stratification du risque de malignité 40

1.4. Etude des aires ganglionnaires.....42

1.5. Compte-rendu d'échographie : les bonnes pratiques.....45

2. CYTOPONCTION : THYROÏDE ET ADENOPATHIE.....46

2.1. Indications *Makram TIBINI*.....46

2.2.Technique *Fathia ABIDI* 47

2.3. Complications d'une cytoponction thyroïdienne 50

2.4. Cytoponction ganglionnaire 51

2.5. Etude cytologique et étude cytogénétique *Seifeddine HAMMOUDA*.....51

2.6. Classification Bethesda et implications thérapeutiques *Seifeddine HAMMOUDA*.....56

2.7. Sensibilité, spécificité et limites *Rim HADHRI*.....59

3.IMAGERIE EN COUPES : PLACE EN PREOPERATOIRE *Fathia ABIDI*.....60

RÉFÉRENCES 62

1. APPORT DE L'ECHOGRAPHIE CERVICALE : QU'ATTEND LE CLINICIEN DE L'ECHOGRAPHIE ?

Mohamed DHAHA, Fathia ABIDI

1.1. Introduction

La prévalence des nodules non palpables et échographiquement détectés est aux alentours de 20% chez les jeune de moins de 30 ans et aux alentours de 60% chez les sujets de 60 ans mais seuls 5% de ces nodules sont des cancers et nécessitent un traitement chirurgical d'où l'importance de la sélection des nodules à opérer (1).

L'échographie est considérée actuellement comme l'examen de référence non seulement dans la détection des nodules thyroïdiens mais aussi dans la stratification de risque de malignité. Cet examen permet de sélectionner les nodules qui doivent bénéficier d'une cytoponction et d'augmenter sa performance par le guidage échographique.

Par ailleurs, l'échographie joue un rôle important dans le ''Staging'' tumoral et ganglionnaire préopératoire à travers l'étude des rapports de la tumeur avec les structures de voisinage, la détection et caractérisation des adénopathies.

1.2. Sémiologie échographique et valeur prédictive de chaque signe

Le clinicien doit se familiariser avec la sémiologie échographique utilisée dans la description des nodules thyroïdiens et connaître la valeur prédictive de malignité des différents signes.

Les éléments permettant la caractérisation d'un nodule thyroïdien en échographie sont :

1.2.1. Composition ou échostructure

L'échostructure ou la composition nodulaire est définie par la proportion entre la portion solide ou tissulaire et la portion kystique ou à contenu liquidien du nodule. En effet, un nodule peut être solide, entièrement solide, ou presque entièrement solide (portion kystique <10%), à prédominance solide (portion kystique ≤ à 50%), à prédominance kystique (portion kystique > 50%) et entièrement ou presque entièrement kystique (portion kystique > 90%)(2,3) **(Figure 1,2 et 3)**. Les nodules malins sont généralement de composition entièrement ou presque entièrement solide (84,8 à 95,1%) (4). Les nodules à prédominance kystique sont rarement malins. Selon une étude réalisé par Henrichsen et al portant sur 360 nodules thyroïdiens malins, 318 (88,3%) étaient de composition solide (portion kystique <5%) alors que 9 (2,5%) étaient à prédominance kystique (portion kystique entre 51 et 100%) (5). A noter que ces 9 patients avaient des signes échographiques péjoratifs associés. La spécificité de ce signe échographique pour le diagnostic de malignité est relativement faible si on le prend de façon isolée. En effet, il est rapporté que 15 à 27% des nodules entièrement ou presque entièrement solides sont bénins (6). Les nodules entièrement kystiques > 1cm sont rares et presque toujours bénins (7).

Un nodule spongiforme est défini par la présence de multiples cavités kystiques séparées par de fins septa. Ces nodules sont considérés bénins avec une spécificité entre 99,7% et 100% (8).

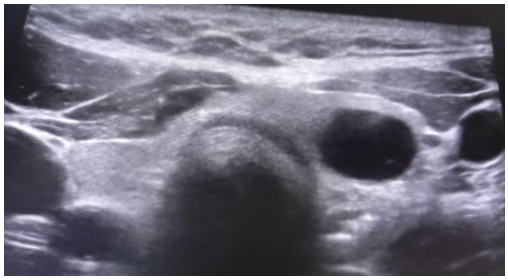

Figure 1 : Nodule anéchogène kystique

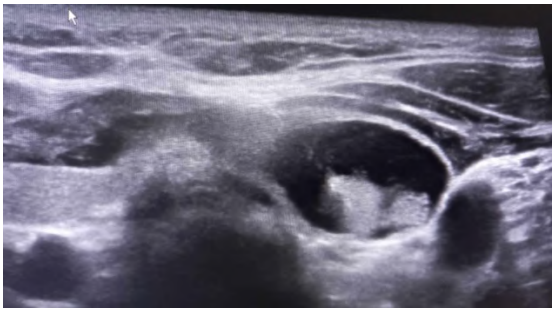

Figure 2 : Nodule solido-kystique avec composante liquide majoritaire

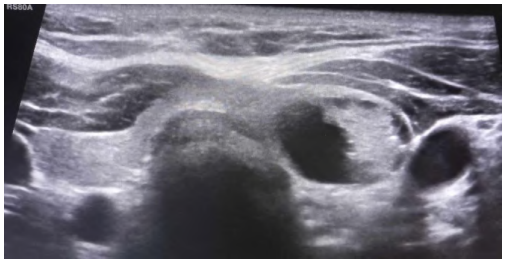

Figure 3 : Nodule solido-kystique avec composante solide > 50%

Cette composante solide est iso échogène homogène

1.2.2. Echogénicité

L'échogénicité d'un nodule thyroïdien est celle de sa portion solide. Les nodules entièrement kystiques sont anéchogènes. Les nodules thyroïdiens solides peuvent être hypoéchogènes. Ils sont faiblement hypoéchogènes comparativement au tissu thyroïdien environnant ou fortement hypoéchogènes comparativement aux muscles sous hyoïdiens (2). Le risque de malignité des nodules hypoéchogènes est plus important (16,7- 60,7%) que celui des nodules isoéchogènes (3,7-8,5%) (2). Sur le plan histologique, ceci peut s'expliquer par l'hypercellularité et le tassement cellulaire essentiellement observés dans les carcinomes papillaires qui produisent moins d'interfaces acoustiques comparés aux follicules thyroïdiens normaux. Ceci n'est pas observé pour les néoplasmes folliculaires, en particulier les carcinomes folliculaires, histologiquement constitués par des follicules thyroïdiens avec une portion variable de colloïde. En effet, on peut observer des cancers thyroïdiens ayant un aspect isoéchogène voire hyperéchogène par rapport au parenchyme thyroïdien. La sensibilité moyenne de l'hypoéchogénicité est aux alentours de

80% alors que sa spécificité varie en fonction du type histologique de la tumeur ainsi que de l'association à d'autres signes échographiques (7,9,10). La forte hypoéchogénicité d'un nodule est moins sensible pour la détection des nodules malins, par contre ce signe est doté d'une spécificité plus élevée arrivant à 90% (11) **(Figure 4 et 5)**.

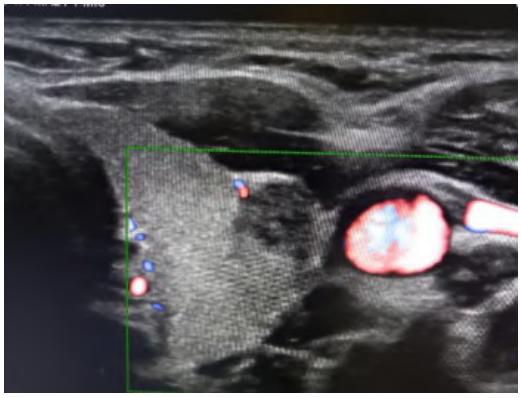

Figure 4 : Nodule hypo échogène de contours irréguliers

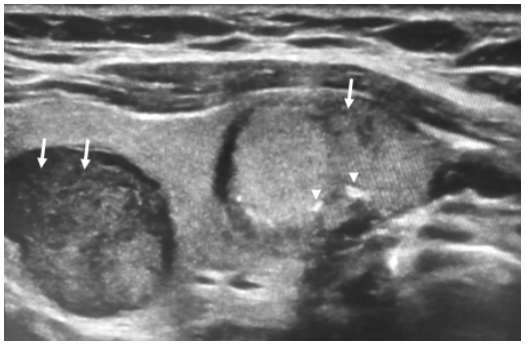

Figure 5 : Deux nodules thyroïdiens du même lobe : un nodule hypo échogène avec des plages fortement hypoéchogène (flèche) de contours réguliers et un deuxième nodule iso-échogène siège d'une plage hypoéchogène (flèche) et de macro-calcifications (tête de flèches).

1.2.3. Contours

Le caractère spiculé ou lobulé des contours est un signe échographique péjoratif avec une spécificité de 91,8 à 98,4% et une valeur prédictive positive de 32,1 à 86,7% (4,11).

L'échographie peut aussi détecter une effraction de la capsule thyroïdienne par la tumeur en montrant une interruption des limites de la glande.

1.2.4. Microcalcifications

Les microcalcifications ou psammomes correspondent à des ponctuations hyperéchogènes rondes <1mm sans cône d'ombre postérieur, avec un nombre supérieur à 5 situées dans la portion solide du nodule. Pour Takashima et al (12), les microcalcifications étaient le signe échographique le plus spécifique d'un nodule malin (spécificité= 93%, sensibilité= 36%). La valeur prédictive positive de ce signe varie entre 26,5 et 77,9% (4,11).

Ils sont typiquement observés dans les carcinomes papillaires mais peuvent se voir aussi dans les tumeurs oncocytaires (13). Ils sont d'autant plus péjoratifs qu'ils sont associés à des macrocalcifications (2).

Il faut savoir distinguer les microcalcifications des autres ponctuations hyperéchogènes. Les ponctuations hyperéchogènes en queue de comète, trouvées dans les nodules kystiques et générées par le renforcement des parois microkystiques sont pathognomoniques de bénignité.

La présence de macrocalcifications augmente légèrement le risque de malignité sans pour autant constituer un signe prédictif indépendant de malignité (8).

Les calcifications périphériques en coquille d'œuf sont plus fréquentes dans les nodules bénins.

1.2.5. Forme du nodule

Un nodule est dit plus haut que large ou de forme dysharmonieuse (ou irrégulière ou non ovale) si son diamètre antéro-postérieur est supérieur à son diamètre transverse dans un plan transverse ou si son diamètre antéro-postérieur est plus important que son diamètre longitudinal dans un plan longitudinal. Cette croissance dans le sens antéro-postérieur est en faveur de la malignité surtout pour les nodules ≤ 1cm avec une spécificité entre 82 et 93% (14). La valeur prédictive positive de ce signe est entre 65,3 et 77,5% (8).

1.2.6. Vascularisation

L'étude de la vascularisation du nodule dans la prédiction de malignité est controversée. Il existe classiquement trois types de vascularisation. Type 1 : absence de vascularisation, Type 2 : à prédominance périphérique, Type 3 : à prédominance centrale ou diffuse (2). Les nodules malins ont tendance à avoir une vascularisation de Type 3, surtout lorsqu'il s'agit de tumeurs folliculaires. Par contre, les nodules bénins ont tendance à avoir une vascularisation Type de 1 ou 2. La spécificité et la sensibilité de ce signe restent relativement faibles. En effet, dans une étude portant sur 1000 nodules thyroïdiens, 31% des nodules qui avaient une vascularisation de type 3 étaient bénins et seuls 17% correspondaient à des carcinomes papillaires (15). En raison de cette controverse, l'association européenne de la thyroïde European Thyroid Association (ETA) n'a pas inclus ce signe dans la classification EU-TIRADS et ne considère pas ce signe fiable pour juger de la malignité d'un nodule thyroïdien (2).

1.2.7. Elastographie

Pour certains auteurs, l'élastographie serait une technique intéressante dans la détection des nodules malins. Selon une étude publiée en 2020, la sensibilité, la spécificité et la valeur prédictive positive de l'élastographie dans la détection des nodules malins étaient respectivement de 92,4%, 60,7% et 79% (16). Toutefois, selon d'autres études, la mesure de l'élasticité serait d'un apport limité dans la caractérisation d'un nodule thyroïdien (17).

Tous les signes échographiques précédemment vus sont des facteurs indépendants prédictifs de malignité (**Tableau I**). L'association de deux ou plusieurs de ces signes est fortement évocatrice de malignité.

Tableau I : Sensibilité, spécificité et valeur prédictive positive des signes échographiques (4,7-11,15)

Signes échographiques	Sensibilité	Spécificité	Vpp
Échostructure solide	78-91%	30-58%	-
Hypoéchogénicité	48-90%	36-92%	-
Contours irréguliers	91,8-98,4%	17-84%	32,1-86,7%
Plus haut que large	33-84%	82-93%	65,3-77,5%
Microcalcifications	36%	93%	26,5-77,9%
Perte de l'élasticité	92,4%	60,7%	79%

Vpp : Valeur prédictive positive

1.3. Stratification du risque de malignité

L'échographie joue un rôle prépondérant dans la stratification du risque de malignité. L'association américaine de thyroïdologie (ATA) évalue le risque de malignité d'un nodule thyroïdien en se basant essentiellement sur une combinaison de critères échographiques comme l'échostructure et l'échogénicité (18). L'ATA a défini quatre classes de risque croissant (**Tableau II**).

Tableau II : Stratification échographique du risque de malignité des nodules thyroïdiens selon l'ATA 2015 (18)

	Caractéristiques du nodule	Probabilité de malignité (%)
Forte Suspicion	Nodule solide hypoéchogène ou composant solide hypoéchogène d'un nodule partiellement kystique avec au moins une des caractéristiques échographiques suspectes : • Contours irréguliers (infiltrant, micro-lobulé) • Micro-calcifications • Forme plus haute que large • Anneau calcifié avec une petite extrusion de tissu mou • Extension extra-thyroïdienne	> 70–90
Suspicion intermédiaire	Nodule solide hypoéchogène avec des contours réguliers, sans micro-calcifications, ni extension extra-thyroïdienne, ni forme plus épaisse que large	10-20
Faible Suspicion	Nodule solide iso-échogène ou hyperéchogène, ou nodule partiellement kystique avec région solide excentrique sans aucune caractéristique échographique à fort risque de malignité	5-10
Très faible suspicion	Spongiforme ou partiellement kystique sans profil échographique de risque faible, intermédiaire ou élevé	<3
Bénin	Nodules purement kystiques (pas de composante solide)	<1

En 2009, Horvath et al ont proposé une classification échographique permettant de standardiser le langage échographique appelé ''The Thyroid Imaging and Reporting System'' (TIRADS) (19). Une version plus récente du système TIRADS appelée EU-TIRADS (4) se basant sur la stratification du risque de malignité a été adoptée par l'Association Européenne de Thyroïdologie (ETA) (**Tableau III**). En effet, le système EU-TIRADS proposé en 2017 est simple et efficace dans la stratification du risque de malignité. Selon une étude prospective publiée en 2023 incluant 1266 nodules thyroïdiens, la prévalence de nodules malins suivant la classification EU-TIRADS 2-5 pour les nodules ≥ 10mm était respectivement de 0%, 3,7%, 20,6% et 40,9% (20). Selon la même étude, le risque de malignité pour les nodules <10mm classés EU-TIRADS 5 et 4 était respectivement de 86,4% et 79,7%. Dans une autre étude les sensibilité, spécificité, valeur prédictive positive et négative de malignité pour les nodules ayant un score EU-TIRADS ≥ à 4 étaient respectivement de 75%, 94,1%, 75% et 94,1% (21).

Tableau III: Stratification du risque de malignité des nodules thyroïdiens selon l'ETA 2017 (2)

	Caractéristiques du nodule	**Probabilité de malignité (%)**
Nodule à risque élevé EU-TIRADS 5	Nodules avec au moins une caractéristique échographique suspecte • Forme non ovale/irrégulière • Contours irréguliers • Micro-calcifications • Hypoéchogénicité marquée d'un nodule solide	26-87
Nodule à risque intermédiaire EU-TIRADS 4	Nodule de forme ovale, légèrement hypoéchogène avec des contours réguliers et sans caractéristique échographique à fort risque de malignité.	6-17
Nodule à faible risque EU-TIRADS 3	Nodule de forme ovale, iso ou hyper échogène avec des contours réguliers et sans caractéristique échographique à fort risque de malignité.	2-4
Bénin EU-TIRADS 2	Nodules purement kystiques Nodules entièrement spongiformes	≈0

En 2017, Le Collège Américain de Radiologie (ACR) a proposé un autre modèle de classification TIRADS appelé ACR-TIRADS (22). Ce modèle est basé sur le calcul d'un score composé de points attribués selon les signes échographiques du nodule (**Tableau IV**).

Tableau IV : Classification ACR-TIRADS 2017 (22)

Points	Composition	Échogénicité	Forme	Contours	Foyers échogènes
0	Kystique ou complètement kystique spongiforme	Anéchogène	Plus large qu'épaisse	Réguliers Flous	Aucun ou larges artefacts en queue de comète
1	Mixte (kystique et solide)	Hyperéchogène ou isoéchogène			Macro-calcifications
2	Solide ou presque complètement solide	Hypoéchogène		Lobulés ou irréguliers	Calcifications périphériques (anneau)
3		Très hypoéchogène	Plus épaisse que large	Extension extrathyroïdienne	Ponctuations échogènes

La somme des points des différents items donne le score et le risque associé (22,23):

- TR1 (0 point) : nodule bénin (risque de malignité 0,3 %) ;
- TR2 (2 points) : nodule non suspect (risque de malignité 1,5 %) ;
- TR3 (3 points) : nodule légèrement suspect (risque de malignité 4,8 %) ;
- TR4 (4 à 6 points) : nodule modérément suspect (risque de malignité 9,1 %) ;
- TR5 (7 points ou plus) : nodule hautement suspect (risque de malignité 35 %)

Selon l'étude de Seminati (24), comparé au système EU-TIRADS, l'ACR-TIRADS avait une spécificité plus élevée dans la détection des nodules malins (57,2% vs 51,2%, p=0,0019), alors que la sensibilité était presque la même (67,6% vs 70,6%, p=0,6547). De mêmes, les valeurs prédictives négatives et les valeurs prédictives positives étaient équivalentes. Selon certains auteurs, le système ACR-TIRADS permettrait de réduire le nombre de cytoponctions pratiquées et de réduire ainsi le coût de la prise en charge (25). En comparant l'ACR-TIRADS avec le système de stratification de risque de l'ETA, ce dernier garde une spécificité plus élevée pour la détection des nodules malins mais avec un nombre plus important de cytoponctions inutiles (26–28).

1.4. Etude des aires ganglionnaires

L'échographie est considérée comme l'examen de référence dans la détection des adénopathies métastatiques des cancers thyroïdiens. Seules 22 à 29% des adénopathies métastatiques de carcinomes différenciés de la thyroïde sont cliniquement détectables (29). L'échographie peut détecter les adénopathies cliniquement non palpables dans 40% des cas (30). Toutefois, cet examen reste limité dans la détection des adénopathies rétro-pharyngées et médiastinales. De même, sa sensibilité est insuffisante dans la détection des adénopathies du secteur central.

Le siège des adénopathies peut être suggestif de malignité. Les adénopathies jugulocarotidiennes moyennes et inférieures (secteur III et IV) sont les plus concernées par les métastases

ganglionnaires thyroïdiennes. Dans la série de Kuna et al, 66,52% des adénopathies métastatiques occupaient les secteurs III et IV (31).

A l'échographie, un ganglion normal est caractérisé par un cortex hypoéchogène et un hile central hyperéchogène **(Figure 6a)**. Les adénopathies métastatiques montrent souvent une architecture modifiée caractérisée par une disparition du hile central **(Figure 6c)**. Ceci est expliqué par la disparition du flux lymphatique due à l'invasion tumorale. La spécificité de ce signe ne dépasse toutefois pas 30% vu que le hile central serait difficile à voir dans plusieurs adénopathies bénignes (32).

Les adénopathies métastatiques ont tendance à avoir une forme plutôt ronde comparées aux adénopathies bénignes qui sont généralement aplaties et oblongues **(Figure 6b)**. Un rapport grand diamètre/petit diamètre <2 évoque la malignité. La spécificité et la sensibilité de ce signe sont respectivement de 64% et 46% (33).

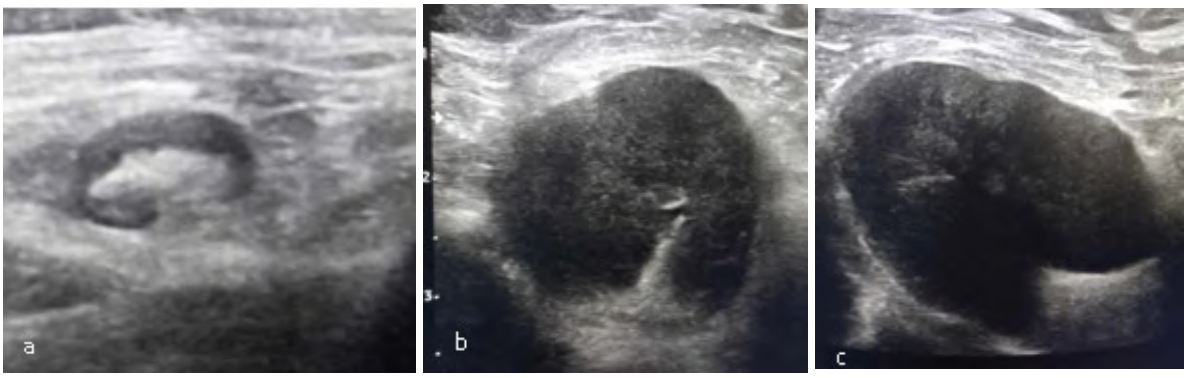

Figure 6 : Exploration ganglionnaire en échographie : (a) Ganglion ovalaire d'architecture conservée avec un hile graisseux hyper échogène, (b) Adénomégalie de forme arrondie avec hypertrophie de la corticale, (c) Adénomégalie dédifférenciée avec perte du hile graisseux.

La présence de microcalcifications intra-ganglionnaires est fortement suggestive de malignité (sensibilité=46%, spécificité = 100%) (33). Ce critère est très intéressant puisqu'il peut différencier les adénopathies métastatiques d'origine thyroïdienne des autres adénopathies métastatiques (3).

La nécrose ou transformation kystique d'une adénopathie est évocatrice de malignité (sensibilité= 11%, spécificité= 100%) (33). Ce critère a été identifié comme facteur de risque échographique indépendant prédictif de malignité (OR=71,818) (34). Les carcinomes papillaires sont les plus pourvoyeurs de métastases ganglionnaires kystiques **(Figure 7)**.

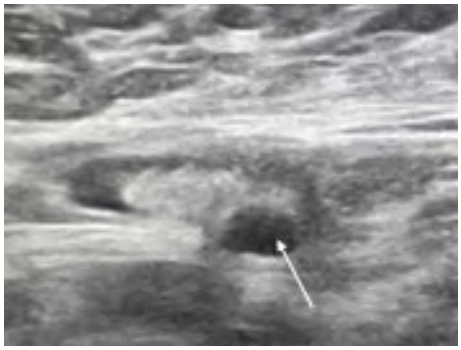

Figure 7 : Ganglion ovalaire d'architecture conservée avec une plage kystique au niveau de la corticale (flèche)

L'étude de la vascularisation au doppler est d'un apport important dans la caractérisation des adénopathies. Une adénopathie bénigne garde une vascularisation centrale qui correspond au hile. La rupture de ce dernier par l'invasion tumorale est à l'origine d'une vascularisation anarchique et diffuse. La spécificité et la sensibilité de ce signe sont aux alentours de 80% (33). Ce signe a ainsi le rapport spécificité/sensibilité le plus équilibré. Les adénopathies inflammatoires peuvent montrer une vascularisation périphérique et mimer ainsi les adénopathies métastatiques expliquant ainsi la spécificité relativement faible de ce signe.

Les contours irréguliers d'une adénopathie sont suggestifs de malignité et peuvent se voir en cas de rupture capsulaire. Toutefois une adénopathie maligne peut garder des contours bien définis.

Un autre point fort de l'échographie est la possibilité d'étude des rapports des adénopathies avec l'axe vasculaire jugulo-carotidien. Les adénopathies malignes ont tendance à dévier ou comprimer la veine jugulaire interne. De même, elles peuvent gêner le flux veineux au doppler contrairement aux adénopathies bénignes qui, même si elles sont volumineuses, n'exercent pas de compression sur la veine jugulaire interne.

Comme pour les nodules thyroïdiens, une stratification échographique du risque a été proposée. L'ATA considère comme critères de présomption de malignité: la perte du hile central, l'augmentation de taille, la forme arrondie, l'hyperéchogénicité et la vascularisation périphérique au doppler (18). L'ETA et la société coréenne de radiologie thyroïdienne (KSthR) ont proposé une classification des adénopathies en 3 catégories à risque de malignité croissant en fonction des critères échographiques (3,35). En effet, les adénopathies suspectes ont une ou plusieurs des caractéristiques échographiques suivantes : des modifications kystiques, une vascularisation anarchique, une hyperéchogénicité focale ou diffuse et la présence de microcalcifications. Les adénopathies à risque intermédiaire de malignité se présentent avec une perte du hile et une vascularisation centrale contrairement aux adénopathies bénignes qui conservent une architecture normale.

1.5. Compte-rendu d'échographie : les bonnes pratiques

Le compte-rendu échographique est un guide important dans les décisions thérapeutiques. Il doit fournir le maximum d'informations en tenant compte des données cliniques et des données des échographies précédentes. L'homogénéisation du compte-rendu est de plus en plus recommandée. La société française d'endocrinologie (SFE), l'association française de chirurgie endocrine (AFCE) et la société française de médecine nucléaire (SFMN) ont proposé des recommandations visant à standardiser le compte-rendu échographique (36). Selon ces recommandations, le compte-rendu de l'échographie doit comporter :

- L'indication de l'examen et les renseignements cliniques.
- La description de la glande thyroïde, son volume, ses dimensions et son échogénicité.
- La description des nodules les plus significatifs :
  - Un nombre de 3 à 5 nodules est en général suffisant.
  - Une stratification du risque au moyen d'un score figurant dans un système (TIRADS, Eu-TIRADS, ACR-TIRADS…).
  - Une description de tous les nodules EU-TIRADS 5, des nodules EU-TIRADS 4 de taille > 5mm et des nodules EU-TIRADS 3 et 2 de taille > 10mm.
- L'étude des compartiments ganglionnaires.
- L'étude de la région comprise entre le bord supérieur de l'isthme et l'os hyoïde à la recherche d'une pathologie du tractus thyréoglosse.
- L'examen du médiastin supérieur à la recherche d'une adénopathie ou d'un nodule ectopique.

Ainsi au terme de cet examen, la conclusion rappelle la classification échographique des nodules les plus significatifs, compare leur évolutivité avec d'éventuels examens antérieurs et propose une conduite à tenir telle qu'une surveillance, une cytoponction ou une chirurgie. L'utilisation d'un schéma accompagnant le compte-rendu échographique et représentant les principaux résultats de cet examen est recommandée pour faciliter la compréhension (2) **(Figure 8)**.

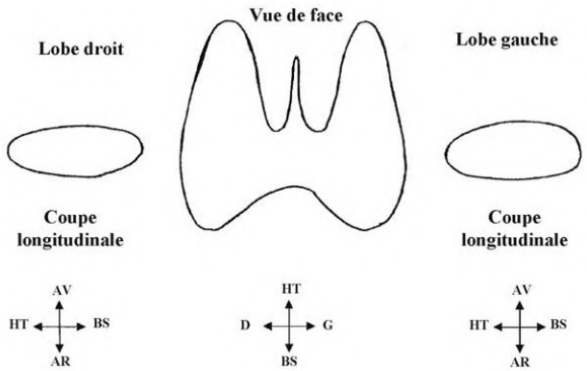

Figure 8 : Schéma accompagnant le compte-rendu échographique
(AR : Arrière, AV : Avant, BS : Bas, D : Droit, H : Haut, G : Gauche)

2. CYTOPONCTION : THYROÏDE ET ADENOPATHIE

2.1. Indications

Makram TIBINI

2.1.1. Thyroïde

La cytoponction thyroïdienne est la méthode la plus fiable pour distinguer les nodules bénins des nodules malins en préopératoire permettant ainsi de sélectionner les nodules nécessitant une prise en charge chirurgicale (18,35,37).

L'indication de la cytoponction thyroïdienne dépend de la taille du nodule thyroïdien et de son score échographique. Elle varie donc selon la stratification du risque adoptée.

Pour le système EU-TIRADS, largement utilisé en Tunisie, la cytoponction est indiquée pour :

- Un nodule classé EU-TIRADS 5 de taille supérieure à 1 cm
- Un nodule classé EU-TIRADS 4 de taille supérieure à 1,5 cm
- Un nodule classé EU-TIRADS 3 de taille supérieure à 2 cm

Pour les nodules EU-TIRADS 2, ils peuvent bénéficier d'une ponction en cas de gêne clinique par compression afin d'évacuer leur contenu.

Pour les nodules inférieurs à 1 cm EU-TIRADS 5, la cytoponction peut être proposée en cas de contexte à risque, de nodule sous-capsulaire, de ganglion suspect, ou d'extension extra-thyroïdienne (18,38,39).

En cas de nodules thyroïdiens multiples, l'échographie permet de prioriser les nodules suspects en fonction de leur taille et de leur risque de malignité. En effet, il est recommandé de ponctionner tout nodule suspect ≥ 10 mm. Quant aux nodules non suspects et en l'absence de contexte clinique à risque, il est recommandé de ponctionner les nodules ≥ 20 mm (2,18). Cependant, l'American Association of Clinical Endocrinologists et l'ACR-TIRADS Committee recommandent de ne pas ponctionner plus de deux nodules chez un même patient (40,41).

2.1.2. Adénopathie

Les adénopathies suspectes doivent être systématiquement cytoponctionnées avec dosage de la thyroglobuline dans le liquide de rinçage (42).

Les signes échographiques en faveur de l'origine thyroïdienne d'une adénopathie ont été détaillés dans le chapitre IV 1.4.

2.1.3. Particularités chez l'enfant et l'adolescent

La cytoponction thyroïdienne chez l'enfant est indiquée devant :

- Un nodule thyroïdien de taille supérieure à 1 cm quel que soit le score échographique
- Des nodules inférieurs à 1 cm en présence d'antécédents de radiothérapie ou de maladie génétique prédisposante (43).

2.2.Technique

Fathia ABIDI

La cytoponction consiste en un prélèvement transcutané visant à récupérer des cellules à partir d'un nodule thyroïdien ou d'une adénopathie en utilisant une aiguille fine. C'est un geste simple réalisé en ambulatoire.

2.2.1. Techniques de guidage

Au début les cytoponctions étaient réalisées uniquement sous palpation, ne permettant que l'exploration des nodules palpables avec un prélèvement qui manquait de précision.

Actuellement, la cytoponction est réalisée sous guidage échographique permettant non seulement l'exploration cytologique des nodules non palpables mais aussi l'orientation du site de prélèvement vers la portion du nodule la plus suspecte en échographie (44).

Le guidage par échographie est un contrôle dynamique par la sonde de l'échographie du trajet de l'aiguille de cytoponction depuis sa pénétration cutanée jusqu'à la cible. L'échoguidage nécessite une échographie mode B temps réel (qui est déjà disponible sur tous les appareils d'échographie) en utilisant une sonde linéaire de haute fréquence (15-18 MHz).

L'opérateur maintenant l'aiguille dans sa main dominante et la sonde dans l'autre, contrôle la progression de l'aiguille jusqu'à atteindre la cible. Des clichés sont réalisés une fois que l'aiguille parvient au niveau de la cible, prouvant ainsi que le prélèvement a bien porté sur celle-ci **(Figure 9)**.

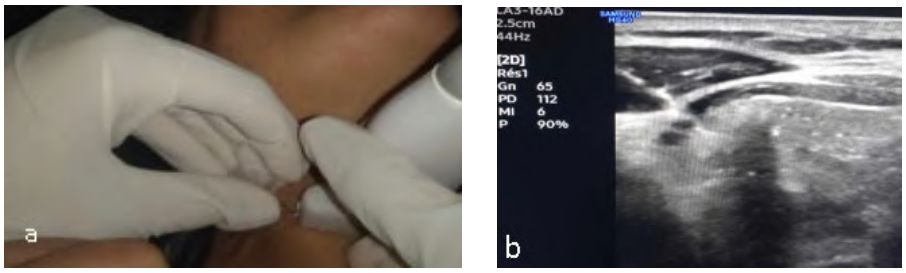

Figure 9 : Technique de cytoponction : (a) Le radiologue maintient l'aiguille dans sa main dominante et la sonde dans l'autre (b) contrôle échographique de la progression de l'aiguille jusqu'à atteindre la cible

Lorsque la pointe de l'aiguille est bien au niveau de la cible, des mouvements lents de rotation et de va-et-vient sans sortir du nodule, sont effectués pour prélever en différentes zones (prélèvement radiaire).

L'échoguidage permet d'abord de viser des nodules non palpables, de petite taille, même de siège profond, mais surtout de viser les portions solides les plus suspectes d'un nodule ce qui permet la réduction des prélèvements non contributifs (45).

Par ailleurs, le guidage échographique offre un contrôle visuel de la progression de l'aiguille sur tout son trajet et permet donc de réduire les complications (46).

2.2.2. Déroulement de la procédure de cytoponction thyroïdienne échoguidée

La procédure de cytoponction échoguidée, bien que rapide (en moyenne 15 minutes), nécessite toutefois un apprentissage qui doit être maintenu par une pratique régulière.

Le patient doit être confortablement installé dans la salle d'échographie en décubitus dorsal, cou en hyperextension **(Figure 10)**. Il ne doit, ni parler, ni tousser, ni déglutir pendant la ponction qui ne dure que quelques secondes. Des règles d'asepsie rigoureuse doivent être respectées : la peau est désinfectée et un gel stérile est placé sur la sonde (ou gel non stérile avec mise en place d'une protection stérile de la sonde).

Figure 10 : Installation du patient dans la salle d'échographie en décubitus dorsal, cou en hyper extension

Dans un premier temps, un examen échographique de la thyroïde est réalisé afin de repérer le(s) nodule(s) et de choisir la voie d'abord permettant le trajet le plus court.

Une ou plusieurs cytoponctions radiées, multidirectionnelles, sont effectuées, en imprimant à l'aiguille des mouvements alternés de va-et-vient et de rotation (lente), sans aspiration.

Dès l'apparition d'une goutte dans l'embout transparent de l'aiguille, celle-ci est retirée et le prélèvement est projeté sur des lames (2 à 4 lames par ponction) à l'aide d'air comprimé dans une seringue montée sur l'aiguille. Ensuite un étalement est réalisé entre deux lames. De sa qualité dépens la qualité de l'analyse cytologique : le matériel est étalé, soit en utilisant le bord rodé d'une autre lame inclinée à 30° comme un frottis sanguin, soit en l'étalant avec une autre lame posée à plat **(Figure 11)**.



Figure 11 : Etalement du prélèvement après cytoponction : (a) Etalement avec une lame inclinée à 30° (b) Etalement par une lame posée à plat

Un contrôle échographique doit être réalisé directement après la ponction afin de vérifier l'absence d'hématome. Dans ce cas, une compression manuelle sur le point de ponction doit être effectuée pendant quelques minutes.

2.2.3. Technique du prélèvement et choix de l'aiguille

Ce choix est essentiel pour réussir le prélèvement. La technique de prélèvements par capillarité utilise des aiguilles ultrafines de 25 à 27G (0,5 à 0,4 mm) qui vont provoquer une remontée capillaire du prélèvement grâce à des petits mouvements de l'aiguille au sein du nodule (prélèvements radiaires).

Un calibre plus petit de l'aiguille diminue l'intensité de la douleur avec une meilleure tolérance permettant d'accepter plus d'un passage. Par ailleurs, ce petit calibre de l'aiguille permet d'éviter les complications à type d'hématome (46).

La technique de prélèvement par aspiration utilise des aiguilles de 22G (diamètre 0,65 mm). Cette aiguille est montée sur une seringue afin d'effectuer une dépression pour favoriser le prélèvement. Les prélèvements ainsi obtenus sont plus hématiques. Un plus grand calibre des aiguilles rend ainsi l'examen un peu plus douloureux et les complications plus fréquentes.

Une moindre efficacité et un plus grand nombre de complications rendent cette technique non recommandée. Une méta-analyse d'études observationnelles, publiée en 2018, comportant sur 24 études 4428 nodules ponctionnés a comparé les prélèvements par capillarité et par aspiration et a retrouvé un moindre risque de cytologies non diagnostiquées lorsque le prélèvement était réalisé par capillarité (RR = 0,57, IC95% [0,34 à 0,92]) (47).

2.2.4. Recueil des prélèvements en milieu liquide

Il est possible d'effectuer un recueil de prélèvement en milieu liquide en posant le prélèvement directement dans un flacon contenant un liquide spécial, transmis au laboratoire sans aucune manipulation. Cette technique évite les défauts potentiels de l'étalement sur lames (en particulier en cas de manque d'expérience), et permet de retirer les hématies. Le seul inconvénient du recueil en milieu liquide est la non conservation de la substance colloïde qui est détruite.

2.2.5. Dosages cyto-biologiques

Ils consistent à doser une substance « marqueur d'une pathologie » sur le liquide de rinçage après cytoponction. On procède à un rinçage de l'aiguille qui a servi à la cytoponction (après avoir réalisé l'étalement) avec un millilitre de sérum physiologique aspiré dans une seringue et sur lequel on effectue le dosage du marqueur biologique.

La thyroglobuline est un marqueur du tissu thyroïdien. Sa présence dans le produit de ponction d'un nodule permet en cas de doute d'éliminer le diagnostic différentiel de tissu parathyroïdien ou d'un cancer médullaire (la présence de parathormone est en faveur de tissu parathyroïdien, et de thyrocalcitonine en faveur d'un cancer médullaire) (48).

2.2.6. Acheminement au laboratoire

Une fois préparés, les prélèvements sont acheminés au laboratoire sans urgence. Un compte-rendu de l'acte de cytoponction est systématiquement rédigé signalant l'indication et le siège de la (des) cible(s). L'identification du patient et le numéro du nodule ponctionné sont également inscrits sur le dépoli des lames ou sur le flacon de recueil.

2.3. Complications d'une cytoponction thyroïdienne

Les complications, rares avec l'utilisation des aiguilles ultrafines de 27G le sont encore plus sous guidage échographique.

Le petit calibre de l'aiguille permet de réduire l'intensité de la douleur et la rendre supportable par le patient. La cytoponction ne nécessite pas d'anesthésie locale.

Les aiguilles fines sont associées à un faible risque de saignement. Les hématomes dans la loge thyroïdienne ou à son contact surviennent dans moins de 1 % des cas (49). Ces hématomes au site de ponction souvent bénins, sont contrôlés par une compression directe pendant quelques minutes. Seuls les hématomes bilatéraux présentent une gravité potentielle, vu le risque de compression indiquant une évacuation.

La cytoponction thyroïdienne étant un geste à risque hémorragique intermédiaire, il n'est habituellement pas nécessaire d'arrêter un traitement antiagrégant plaquettaire (sauf pour le clopidogrel). Par contre, il faut contrôler l'INR pour les traitements anticoagulants et l'activité anti-Xa ou anti-IIa pour les anticoagulants oraux directs. Dans certaines situations, un calcul bénéfice-risque et une concertation avec le médecin traitant sont essentiels (50).

Des infections ne devraient pas survenir si les règles d'asepsie rigoureuse sont bien respectées. De rares cas de paralysies récurrentielles transitoires et d'œdème thyroïdien aigu transitoire anodin ont été rapportés (51,52)

Un ensemencement de cellules tumorales a été décrit surtout avec l'utilisation d'aiguilles de 22-23G et lors de la technique par aspiration (49,52).

Enfin, un malaise vagal n'est pas rare, apparaissant surtout chez des patients prédisposés. Il est jugulé le plus souvent après un repos en décubitus dorsal et surélévation des membres inférieurs. Le recours à l'atropine reste exceptionnel.

2.4. Cytoponction ganglionnaire

Le prélèvement guidé par échographie doit cibler la portion la plus suspecte du ganglion.

Un dosage de la thyroglobuline (Tg) sur le liquide de rinçage de la cytoponction ganglionnaire permet de pallier aux insuffisances de l'étude cytologique, en particulier en cas de, petite taille des métastases ganglionnaires, technique de prélèvement ou d'étalement non optimal, infiltration lymphocytaire inflammatoire, présence de nécrose ou d'une composante kystique (2,3,18,37,40).

De nombreuses méta-analyses ont conclu à une bonne performance diagnostique du dosage de la thyroglobuline dans le liquide de rinçage d'aiguilles de cytoponction d'adénopathies cervicales suspectes. Le dosage permet d'identifier une métastase ganglionnaire notamment lorsqu'il est combiné à l'examen cytologique. Cependant, des limites ont été rapportées concernant les techniques de dosage et leur accessibilité en routine (53–57).

Une méta-analyse incluant 24 études et 2865 ganglions lymphatiques a rapporté une sensibilité globale de 95 % et une spécificité de 94 %, avec une hétérogénéité significative (57).

La technique est simple, mais le seuil de décision appliqué est variable selon les études. Une meilleure standardisation des méthodes analytiques et des seuils est nécessaire. Certains consensus recommandent: Tg < 1 ng/cytoponction : résultat normal ; Tg entre 1 et 10 ng/cytoponction : à confronter aux résultats de la cytologie (peu de données dans la littérature) ; Tg > 10 ng/cytoponction : en faveur de la présence de tissu tumoral (37,57,58).

2.5. Etude cytologique et étude cytogénétique

Seifeddine HAMMOUDA

2.5.1. Etude cytologique

L'étude cytologique d'une ponction thyroïdienne suit systématiquement un schéma d'analyse précis comportant : le caractère représentatif du prélèvement, les éléments du diagnostic cytologique, les cadres lésionnels et la réponse codée par la classification de Bethesda récemment mise à jour en 2023 (59,60).

2.5.1.1. Caractère représentatif du prélèvement

Les recommandations permettant de qualifier un prélèvement de cytoponction thyroïdienne comme adéquat ou représentatif varient selon les auteurs. Ce caractère représentatif est défini par des critères de quantité et de qualité. Sur le plan pratique, la recommandation la plus adoptée comporte l'exigence d'un nombre de placards cellulaires minimal, variant entre six et douze amas

analysables, chacun formé de cinq à dix cellules observées sur une ou plusieurs lames. Toutefois, cette notion de nombre d'amas reste à pondérer dans certaines situations, notamment en cas de carcinome papillaire où la présence de quelques placards épithéliaux typiques suffit à classer la lésion comme « suspecte », ou en cas de thyroïdite lymphocytaire où le diagnostic peut être posé avec moins d'amas cellulaires.

Il faut souligner que les prélèvements cytologiques des lésions kystiques ne sont pas souvent représentatifs à cause du caractère pauvre en éléments épithéliaux ou de la seule présence de colloïde altéré et d'histiocytes. Dans ces derniers cas, la lésion kystique doit être interprétée dans la rubrique de « non diagnostique » selon la classification de Bethesda puisqu'il peut s'agir d'un simple nodule folliculaire bénin remanié ou d'un carcinome papillaire kystisé (59–61).

2.5.1.2. Eléments du diagnostic cytologique

L'analyse cytologique méthodique d'un prélèvement de cytoponction thyroïdienne est basée sur l'interprétation des trois éléments suivants : le fond, les éléments inflammatoires et les critères des cellules épithéliales.

Le diagnostic cytologique final repose sur l'interprétation globale des caractéristiques de chaque élément, car chaque signe pris individuellement peut être rencontré dans les différentes pathologies bénignes ou malignes.

- **Fond**

On commence par l'évaluation des caractéristiques de la colloïde : son abondance, son caractère fluide ou compact et ses affinités tinctoriales. Le caractère suspect de malignité peut être évoqué devant des flaques éparses de colloïde dense notées au sein des amas cellulaires. En revanche, une colloïde abondante et fluide est généralement associée à un nodule bénin.

Le fond peut également comporter des calcifications psammomateuses ou calcosphérites qui sont parfois d'une aide diagnostique en cas de carcinome papillaire de la thyroïde.

D'autres substances peuvent également être notées, notamment la substance amyloïde qui ressemble de très près à de la colloïde compacte et peut être mise en évidence grâce à la coloration spéciale Rouge Congo.

- **Cellules inflammatoires**

Le fond peut comporter différentes cellules notamment des lymphocytes, histiocytes, polynucléaires, cellules géantes, granulomes épithélioides…

- **Cellules épithéliales**

- Richesse cellulaire : variable selon le contexte et le préleveur. Il s'agit d'un critère diagnostique important qui doit être interprété avec précaution.

Le caractère cellulaire ainsi que la monomorphie plaident en faveur de la nature tumorale d'une lésion.

- Mode de groupement ou architecture : vésicules : taille variables, amas ou placards, répartition en nid d'abeille des cellules, cohésion des amas, papilles, cellules isolées...

- Morphologie cellulaire

Noyaux : le volume des noyaux est un critère très important à évaluer et représente souvent un critère péjoratif. Toutefois, une anisocaryose peut se voir dans certaines lésions vésiculaires bénignes.

Les critères nucléaires de type papillaire sont systématiquement recherchés sur toute cytoponction thyroïdienne.

Le rapport nucléo-cytoplasmique est généralement contributif en cas d'augmentation marquée avec des atypies nucléaires classiques. L'hyperchromasie, la présence des nucléoles et les mitoses plaident en faveur d'une tumeur maligne dédifférenciée ou secondaire.

Cytoplasme : abondance et texture variables selon le type histologique de la lésion. Il peut être clair ou oncocytaire (59–61).

2.5.1.3. Cadres lésionnels histopathologiques

- **Nodule colloïde bénin**

On retrouve classiquement un fond colloïde abondant et fluide.

La présence de cellules inflammatoires, surtout des macrophages ou des sidérophages, reflète le caractère remanié du nodule.

La cellularité est généralement faible et faite de cellules folliculaires monomorphes qui sont regroupées en amas lâches et ayant un aspect en nid d'abeille.

Les cellules ont de petits noyaux arrondis à chromatine condensée. Ces cellules peuvent parfois présenter une discrète inflexion oncocytaire.

- **Carcinome papillaire**

Le fond est classiquement composé de flaques de colloïde dense et compacte ou parfois altérée mêlée à des éléments inflammatoires (macrophages et des sidérophages). Il s'y associe parfois quelques calcifications psammomateuses.

La cellularité est souvent accentuée, faite par des placards compacts, rigides et ayant un aspect syncytial.

Les cellules épithéliales sont monomorphes et présentent des critères nucléaires de type papillaire : noyaux toujours augmentés de volume, clairs, à contours anguleux, incisurés avec parfois des inclusions cytoplasmiques intranucléaires ou pseudonucléolés.

- **Tumeur vésiculaire ou néoplasme folliculaire**

Le fond peut renfermer des flaques de colloïde épaisse au sein des amas cellulaires ou des microvésicules.

La cellularité est souvent importante, constituée d'amas cohésifs de cellules monomorphes. Ces cellules ont des noyaux ronds ou ovalaires, augmentés de taille, mais sans atypies de type papillaire sus décrites.

- **Tumeur oncocytaire**

Le fond, la cellularité ainsi que le mode de groupement cellulaire sont pratiquement identiques à ceux de la tumeur vésiculaire.

Les cellules épithéliales sont oncocytaires, aux noyaux souvent augmentés de volume avec anisocaryose et sans atypies de type papillaire.

A noter qu'il n'est pas possible de déterminer la malignité d'une tumeur oncocytaire sur la seule morphologie cytologique.

L'aspect cytologique oncocytaire peut également se voir dans certaines situations, notamment en cas de nodules hyperplasiques pouvant se développer dans un contexte de thyroïdite avec un fond généralement riche en lymphocytes.

- **Thyroïdite lymphocytaire**

Le fond est souvent pauvre en colloïde et riche en cellules inflammatoires. Ces cellules inflammatoires sont des lymphocytes plus ou moins activés.

La cellularité en éléments épithéliaux est souvent faible. Les cellules épithéliales sont agencées en amas faits de petites cellules aux noyaux hyperchromatiques, parfois augmentés de volume. On doit toujours s'assurer de l'absence de critères nucléaires de type papillaires puisque le carcinome papillaire peut survenir dans un contexte de thyroïdite lymphocytaire. Ces cellules peuvent présenter une différenciation oncocytaire (59–61).

2.5.1.4. Réponse

La réponse finale est codée par la terminologie proposée par la conférence de Bethesda qui est fondée sur des critères cytologiques et corrélée au risque de cancer. Cette terminologie, le risque associé et la prise en charge seront détaillés par la suite (**voir Chapitre IV 2.6**) (61).

2.5.2. Immunocytochimie

Cette technique appliquée sur les prélèvements cytologiques n'est pas communément utilisée en routine clinique. La morphologie reste la pierre angulaire pour distinguer les nodules bénins des nodules malins.

L'immunocytochimie consiste à mettre en évidence la présence de molécules pouvant soit être sous ou surexprimées en cas de carcinomes thyroïdiens (thyroperoxydase, HBME1, Galectine3, CK19), soit être la traduction d'une mutation de BRAFV600E, Pan-trk et ALK (62).

Dans certaines situations particulières, les anticorps suivants: calcitonine, Thyroglobuline et TTF1 peuvent s'avérer utiles, par exemple, dans les cytoponctions de ganglions lymphatiques cervicaux suspects d'être métastatiques (63).

2.5.3. Etude cytogénétique

La cytologie thyroïdienne est l'examen de référence pour décider de la prise en charge des nodules thyroïdiens. Si le diagnostic est précis dans 60 à 80% des cas, il y a toujours 15 à 30% de cytologies indéterminées, difficiles à traiter et parfois responsables de chirurgies inutiles (64). La classification internationale des cytologies thyroïdiennes utilisant le système de Bethesda 2017 et récemment mise à jour en 2023, propose une analyse moléculaire pour améliorer les performances de la cytologie.

Il peut s'agir d'une analyse de gènes (recherche de mutations de BRAF et RAS et de fusions de RET-PTC1, RET-PTC3 et PAX8-PPARG), qui cible 70 % des cancers thyroïdiens, ou d'une recherche isolée de la mutation BRAF V600E, qui est très spécifique au carcinome papillaire, de la thyroïde mais peu sensible (65). Des méthodes de criblage de biomarqueurs à grande échelle, basées sur des techniques de type NGS (next-generation sequencing), d'analyse d'expression génique et/ou de recherche sur le rôle des micro-ARN ont récemment été commercialisées. Pour éviter des thyroïdectomies inutiles, ces analyses moléculaires seraient intéressantes, mais leur coût considérable entrave leur développement en routine (66).

On distingue deux types de tests moléculaires :

- « Rule in test » : permettant d'affirmer le cancer (test spécifique). Dans ce cas, un traitement chirurgical est indiqué.
- « Rule out test » : permettant d'exclure un cancer (test sensible et de bonne valeur prédictive négative (VPN)). Dans ce cas, le traitement chirurgical n'est pas indiqué (65).

Bien qu'un profil génomique complet de la thyroïde soit proposé par des laboratoires centralisés en Amérique du Nord, les efforts récents dans d'autres pays se sont concentrés sur la mise au point de profils génomiques locaux, développés par les laboratoires, avec des résultats prometteurs (66).

Les lésions bénignes présentent fréquemment des mutations RAS et ont été rapportées positives pour les réarrangements PAX8/PPARG. La variabilité importante de certains rapports sur la prévalence de ces biomarqueurs, et d'autres sur les lésions bénignes, suggère la nécessité de disposer de données d'une taille d'échantillon suffisante et d'une évaluation histologique conforme aux directives de l'OMS. Ceci permettra de faire preuve de prudence lors de l'inclusion de ces marqueurs, afin d'éviter un sur traitement des patients ayant des nodules bénins (66).

Différentes altérations génétiques peuvent être constatées dans les lésions thyroïdiennes avec une sensibilité et spécificité variables et parmi lesquelles on distingue :

- BRAF/RET-PTC : qui se voient plutôt dans le carcinome papillaire et classent le nodule en « malin ».
- RAS et RAS-like : qui se voient plutôt dans les lésions folliculaires et classent le nodule en « tumeur ».
- Mutations p53/promoteur TERT : témoignent du caractère agressif de la tumeur (65,67).

A l'heure actuelle les tests moléculaires sont utilisés pour des fins de recherche excepté aux Etats-Unis (66).

La question de savoir si le profil moléculaire complet des nodules thyroïdiens peut fournir des informations pronostiques et guider l'étendue de la chirurgie est encore débattue. Cependant, les profils moléculaires à haut risque ont été fortement associés à la présence de métastases à distance chez les patients atteints de cancer de la thyroïde. Ceci augmente la probabilité de cancer agressif en cas de nodule avec cytologie indéterminée, et permet d'adopter une prise en charge thérapeutique adéquate (66).

2.6. Classification Bethesda et implications thérapeutiques

Seifeddine HAMMOUDA

La classification cytologique de Bethesda pour les nodules de la thyroïde a été discutée fin 2007 au National Cancer Institute, Washington, publiée en Europe début 2010 et mise à jour, initialement en 2017 et récemment en 2023 (68). Cette classification internationale a permis de standardiser les critères diagnostiques et la prise en charge des nodules de la thyroïde. La terminologie proposée par cette classification qui présente l'avantage d'être fondée sur des critères cytologiques précis et d'être corrélée au risque de cancer, permet aux cytopathologistes de communiquer efficacement au médecin traitant, les interprétations de la cytoponction thyroïdienne sans ambiguïtés, et en termes succincts cliniquement utiles (69). Elle reconnaît six catégories cytologiques et propose pour chaque catégorie des recommandations : suivi clinique, répétition de la ponction, lobectomie, ou thyroïdectomie totale (69,70).

La troisième édition 2023 du système Bethesda s'appuie sur le succès des deux éditions précédentes et propose plusieurs mises à jour clés (68). La plus importante est l'attribution d'un nom unique pour chacune des 6 catégories de diagnostic (60) :

- **I.** Non diagnostique
- **II.** Bénin
- **III.** Atypies de signification indéterminée
- **IV.** Néoplasme folliculaire
- **V.** Suspect de malignité
- **VI.** Malin.

Chacune de ces catégories comporte un risque implicite de malignité, mis à jour et affiné sur la base des données rapportées après la deuxième édition. La troisième édition propose un risque de malignité moyen pour chaque catégorie, en plus de l'éventail étendu du risque de cancer **(Tableau V)**. La sous-catégorisation des atypies de signification indéterminée est simplifiée en deux sous-groupes basés sur le risque de malignité implicite et le profilage moléculaire **(Tableau VI)**.

Une discussion sur les maladies thyroïdiennes pédiatriques a été ajoutée : les risques de malignité pédiatriques avec les algorithmes de prise en charge ont également été établis **(Tableau VII)**. La nomenclature a été mise à jour pour s'aligner sur la classification 2022 des néoplasmes de la

thyroïde de l'Organisation mondiale de la santé (OMS). Deux nouveaux chapitres ont été ajoutés : l'un traite de l'utilisation significative et élargie des tests moléculaires et auxiliaires en cytopathologie thyroïdienne, et l'autre résume les perspectives cliniques et les résultats de l'imagerie dans les pathologies thyroïdiennes (60).

Le système de Bethesda 2023 continue à recommander que les noms des catégories (et pas seulement leurs désignations numériques) soient utilisés pour rapporter les résultats et publier les enquêtes scientifiques, afin d'éviter toute confusion d'une part avec le système d'imagerie et le rapport thyroïdien (TIRADS), et d'autre part avec d'autres systèmes de rapport principalement numériques. L'ajout d'un numéro de catégorie après le nom de la catégorie est une pratique acceptable et facultative (par exemple, bénin [Bethesda II], AUS [Bethesda III]) (68).

Tableau V : Système Bethesda 2023 pour les rapports de cytopathologie thyroïdienne : catégories de diagnostic (60)

Catégories cytologiques (Bethesda)
I. Non diagnostique : Liquide de kyste uniquement ; Prélèvement pratiquement acellulaire
II. Bénin : Compatible avec une maladie nodulaire folliculaire (comprend nodule adénomatoïde, nodule colloïde, etc.) ; Compatible avec une thyroïdite lymphocytaire chronique (Hashimoto) dans le contexte clinique approprié ; Compatible avec une thyroïdite granulomateuse (subaiguë)
III. Atypies de signification indéterminée (AUS) : Préciser si AUS-atypie nucléaire ou AUS-autre (atypie architecturale, d'atypie oncocytaire et d'atypie lymphocytaire)
IV. Néoplasie folliculaire : Préciser si type oncocytaire (anciennement cellule de Hürthle)
V. Suspect de malignité : Suspect de carcinome papillaire de la thyroïde ; Suspect de carcinome médullaire de la thyroïde ; Suspect de carcinome métastatique ; Suspect de lymphome ; Autre
VI. Malin : Carcinome papillaire de la thyroïde **(Figure 12)**; Carcinome folliculaire de haut grade ; Carcinome médullaire de la thyroïde ; Carcinome indifférencié (anaplasique) Carcinome épidermoïde ; Carcinome à caractéristiques mixtes (préciser) ; Tumeur maligne métastatique ; Lymphome non hodgkinien ; Autre

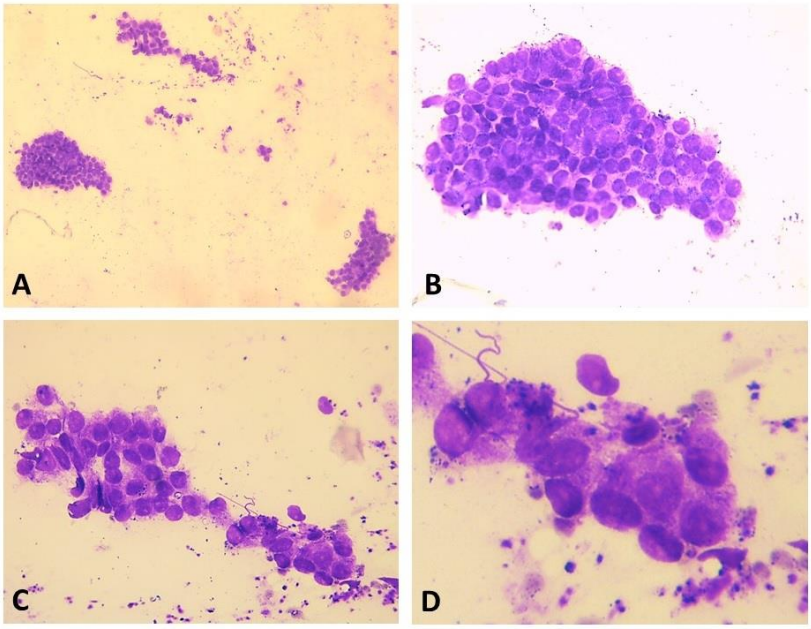

Figure 12 : Cytoponction thyroïdienne (coloration MGG) : Carcinome papillaire de la thyroïde. Malin [Bethesda VI]

A (x10), B (x20) : Étalement cellulaire avec un fond propre, fait d'amas tridimensionnels ou des placards compacts, rigides et ayant un aspect syncytial. **C, D (x40) :** les cellules tumorales montrent des critères nucléaires de type papillaire : emboîtement, noyau volumineux, contours irréguliers, incisures avec parfois des inclusions cytoplasmiques intranucléaires ou pseudonucléoles.

Tableau VI : Le Système Bethesda 2023 pour la cytopathologie thyroïdienne chez l'adulte: risque implicite de malignité avec les intervalles attendues basées sur le suivi des nodules réséqués chirurgicalement avec prise en charge clinique recommandée (68)

Catégories cytologiques (Bethesda)	Risque de malignité, moyenne %, (intervalle)	Recommandations de gestion possibles
I. Non diagnostique	13 (5-20)	Répéter la cytoponction sous guidage échographique
II. Bénin	4 (2-7)	Suivi clinique et échographique
III. Atypies de signification indéterminée (AUS)	22 (13-30)	Répéter la cytoponction, tests moléculaires, lobectomie diagnostique, ou surveillance
IV. Néoplasie folliculaire	30 (23-34)	Tests moléculaires (pour évaluer le type d'intervention chirurgicale (lobectomie vs thyroïdectomie totale), lobectomie diagnostique
V. Suspect de malignité	74 (67-83)	Tests moléculaires, lobectomie ou thyroïdectomie totale
VI. Malin	97 (97-100)	lobectomie ou thyroïdectomie totale

Tableau VII: Système Bethesda 2023 pour la cytopathologie thyroïdienne pédiatrique : risque implicite de malignité avec les intervalles attendues et recommandations de prise en charge clinique possible (60)

Catégories cytologiques (Bethesda)	Risque de malignité, moyenne %, (intervalle)	Recommandations de gestion possibles
I. Non diagnostique	14 (0-33)	Répéter la cytoponction sous guidage échographique
II. Bénin	6 (0-27)	Suivi clinique et échographique
III. Atypies de signification indéterminée (AUS)	28 (11-54)	Répéter la cytoponction ou résection chirurgicale
IV. Néoplasie folliculaire	50 (28-100)	Résection chirurgicale
V. Suspect de malignité	74 (67-83)	Résection chirurgicale
VI. Malin	97 (97-100)	Résection chirurgicale

2.7. Sensibilité, spécificité et limites

Rim HADHRI

La cytoponction thyroïdienne est une méthode simple, fiable et peu coûteuse. Cette technique a selon les séries, une sensibilité qui varie de 54 à 98% et une spécificité qui varie de 63 à 100% (71–78). Dans une série tunisienne, la sensibilité était de 72,7%, la spécificité était de 73%, la valeur prédictive positive était de 53,3% et la valeur prédictive négative était de 86,3% (79).

La cytoponction constitue le gold standard pour le diagnostic préopératoire des nodules thyroïdiens. Cependant, ses résultats dépendent de la technique de cytoponction et de l'expérience de l'opérateur et du cytologiste (71,75). La cytoponction a des limites avec des faux négatifs et des faux positifs.

Les faux négatifs sont essentiellement en rapport avec un problème d'échantillonnage lorsqu'il s'agit d'un microcarcinome papillaire dans certaines situations : un nodule de petite taille qui peut ne pas être échantillonné, un nodule de grande taille hétérogène, des nodules multiples (72–75,78). Pour remédier à ce problème d'échantillonnage, les auteurs proposent de faire plusieurs passages dans diverses parties d'un nodule ou de différents nodules (72).

Les faux positifs sont généralement dus à des erreurs d'interprétation de modifications nucléaires telles que des rainures, une clarification ou des chevauchements, parfois présentes dans les nodules d'un goitre, en cas de thyroïdite lymphocytaire ou de lésion kystiques. Ces modifications qui peuvent simuler le diagnostic de carcinome papillaire, sont généralement focales et ne comportent pas toutes les caractéristiques nucléaires du carcinome papillaire (71,72).

La cytoponction est très performante pour le diagnostic des carcinomes papillaire, médullaire, anaplasique, ainsi que du lymphome et des métastases. Cependant, elle est moins performante pour le diagnostic du carcinome folliculaire et oncocytaire dont le diagnostic est basé sur l'invasion capsulaire et / ou vasculaire (71).

Le néoplasme folliculaire non invasif de la thyroïde avec caractéristiques nucléaires de type papillaire (NIFTP) constitue une autre limite de la cytoponction et il est le plus souvent diagnostiqué dans la catégorie néoplasme folliculaire (72).

3.IMAGERIE EN COUPES : PLACE EN PREOPERATOIRE

Fathia ABIDI

La tomodensitométrie (TDM) n'est pas performante pour la détection et la caractérisation des nodules thyroïdiens (80) par contre elle est utile dans le bilan d'extension des carcinomes thyroïdiens.

La réalisation d'une TDM avec injection de produit de contraste iodé n'est pas systématique lors du bilan initial de prise en charge des carcinomes différenciés de la thyroïde. Sa place doit être discutée car l'utilisation de produit de contraste à l'iode diffère tout usage ultérieur d'iode radioactif durant 6 à 8 semaines et peut aussi être à l'origine d'une hyperthyroïdie (18).

En effet pour la plupart des auteurs, la réalisation d'une exploration par TDM et d'imagerie par résonance magnétique (IRM) n'est pas indiquée en première intention dans le bilan des carcinomes différenciés de la thyroïde, sauf pour les tumeurs agressives et invasives, dans le but d'étudier l'extension tumorale extra-thyroïdienne (axe laryngotrachéal, œsophage, axe vasculaire jugulo-carotidien) et ainsi juger de l'opérabilité (18,81–83).

La tomodensitométrie peut jouer un rôle crucial dans la détection de métastases ganglionnaires, en particulier dans des zones cliniquement occultes non évaluées par l'échographie (rétropharynx et médiastin). Leur découverte est essentielle dans la planification de l'approche chirurgicale. Cependant l'exploration en TDM nécessite la réalisation d'une injection de produit de contraste iodé avec un coût supérieur à celui d'une échographie Doppler seule (37,84).

Le scanner permet aussi de chercher une éventuelle métastase à distance (85). Toutefois il faut noter que la présence de localisations métastatiques du cancer thyroïdien à distance est rare et ne surviennent que chez moins de 10 % des patients (86,87). Ces métastases siègent essentiellement au niveau des poumons et du squelette osseux. Les métastases pulmonaires sont cliniquement latentes. Il s'agit en général de nodules chez les sujets jeunes et d'une miliaire diffuse chez les sujets âgés. Les métastases osseuses sont symptomatiques dans 80 % des cas. Elles sont souvent ostéolytiques. Leur détection est plus aisée en scanner qu'en radiographie standard.

Le scanner et l'IRM sont les modalités d'imagerie les plus performantes pour évaluer l'extension anatomique du goitre et détecter les extensions sous-sternales et médiastinales (compression et déplacement de la trachée et de l'œsophage, rapports avec les vaisseaux adjacents), ce qui est essentiel pour planifier l'acte opératoire **(Figure 13)**.

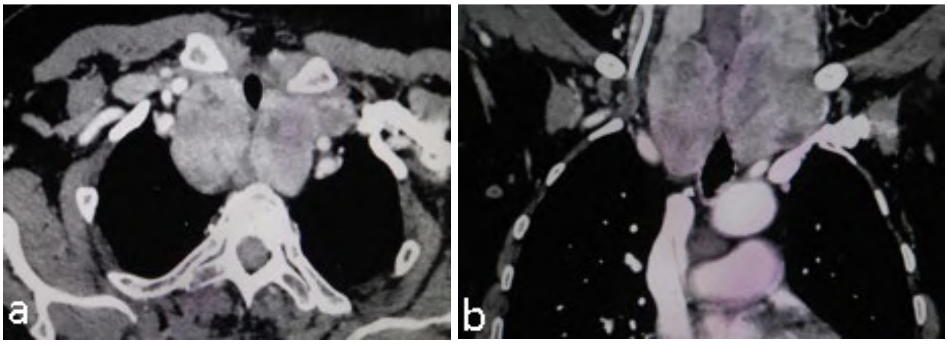

Figure 13 : TDM avec injection de produit de contraste iodé en coupe axiale (a) et reconstruction coronale (b) montrant un goitre thyroïdien plongeant multioculaire

L'IRM a l'avantage d'être moins irradiante (85). Par ailleurs, l'injection de gadolinium lors de l'IRM n'interfère pas avec la fixation de l'iode (88). L'imagerie de la glande thyroïde en IRM doit être multi-planaire et comporter en particulier des coupes axiales et sagittales avec des séquences pondérées en T1, T2 et T1 après saturation de graisse et injection de gadolinium. Sur les séquences T1 et T2, la glande thyroïde normale montre une intensité de signal homogène légèrement supérieure à celle de la musculature du cou. Les nodules thyroïdiens peuvent être hyper-intenses et la suppression de graisses contribue à augmenter leur visibilité. Contrairement à l'échographie et la TDM, les calcifications sont difficiles à détecter en IRM.

RÉFÉRENCES

1. Mazzaferri EL. Management of a Solitary Thyroid Nodule. N Engl J Med. 25 févr 1993;328(8):553-9.
2. Russ G, Bonnema SJ, Erdogan MF, Durante C, Ngu R, Leenhardt L. European Thyroid Association Guidelines for Ultrasound Malignancy Risk Stratification of Thyroid Nodules in Adults: The EU-TIRADS. Eur Thyroid J. 2017;6(5):225-37.
3. Shin JH, Baek JH, Chung J, Ha EJ, Kim J hoon, Lee YH, et al. Ultrasonography Diagnosis and Imaging-Based Management of Thyroid Nodules: Revised Korean Society of Thyroid Radiology Consensus Statement and Recommendations. Korean J Radiol. 2016;17(3):370.
4. Middleton WD, Teefey SA, Reading CC, Langer JE, Beland MD, Szabunio MM, et al. Multiinstitutional Analysis of Thyroid Nodule Risk Stratification Using the American College of Radiology Thyroid Imaging Reporting and Data System. Am J Roentgenol. juin 2017;208(6):1331-41.
5. Henrichsen TL, Reading CC, Charboneau JW, Donovan DJ, Sebo TJ, Hay ID. Cystic change in thyroid carcinoma: Prevalence and estimated volume in 360 carcinomas. J Clin Ultrasound. sept 2010;38(7):361-6.
6. Grant EG, Tessler FN, Hoang JK, Langer JE, Beland MD, Berland LL, et al. Thyroid Ultrasound Reporting Lexicon: White Paper of the ACR Thyroid Imaging, Reporting and Data System (TIRADS) Committee. J Am Coll Radiol. déc 2015;12(12):1272-9.
7. Frates MC, Benson CB, Doubilet PM, Kunreuther E, Contreras M, Cibas ES, et al. Prevalence and Distribution of Carcinoma in Patients with Solitary and Multiple Thyroid Nodules on Sonography. J Clin Endocrinol Metab. 1 sept 2006;91(9):3411-7.
8. Na DG, Baek JH, Sung JY, Kim JH, Kim JK, Choi YJ, et al. Thyroid Imaging Reporting and Data System Risk Stratification of Thyroid Nodules: Categorization Based on Solidity and Echogenicity. Thyroid. avr 2016;26(4):562-72.
9. Kovacevic O, Smetana Škurla M. Sonographic diagnosis of thyroid nodules: Correlation with the results of sonographically guided fine-needle aspiration biopsy. J Clin Ultrasound. févr 2007;35(2):63-7.
10. Nam-Goong IS, Kim HY, Gong G, Lee HK, Hong SJ, Kim WB, et al. Ultrasonography-guided fine-needle aspiration of thyroid incidentaloma: correlation with pathological findings. Clin Endocrinol (Oxf). janv 2004;60(1):21-8.
11. Moon WJ, Jung SL, Lee JH, Na DG, Baek JH, Lee YH, et al. Benign and Malignant Thyroid Nodules: US Differentiation—Multicenter Retrospective Study. Radiology. juin 2008;247(3):762-70.
12. Takashima S, Fukuda H, Nomura N, Kishimoto H, Kim T, Kobayashi T. Thyroid nodules: Re-evaluation with ultrasound. J Clin Ultrasound. mars 1995;23(3):179-84.
13. Ronen N, Suster D. Psammomatous calcifications in thyroid oncocytic (Hürthle cell) follicular tumors. Ann Diagn Pathol. févr 2023;62:152061.
14. Moon HJ, Kwak JY, Kim EK, Kim MJ. A Taller-Than-Wide Shape in Thyroid Nodules in Transverse and Longitudinal Ultrasonographic Planes and the Prediction of Malignancy. Thyroid. nov 2011;21(11):1249-53.
15. Moon HJ, Kwak JY, Kim MJ, Son EJ, Kim EK. Can Vascularity at Power Doppler US Help Predict Thyroid Malignancy? Radiology. avr 2010;255(1):260-9.
16. Hairu L, Yulan P, Yan W, Hong A, Xiaodong Z, Lichun Y, et al. Elastography for the diagnosis of high-suspicion thyroid nodules based on the 2015 American Thyroid Association guidelines: a multicenter study. BMC Endocr Disord. 3 avr 2020;20(1):43.

17. Moon HJ, Sung JM, Kim EK, Yoon JH, Youk JH, Kwak JY. Diagnostic Performance of Gray-Scale US and Elastography in Solid Thyroid Nodules. Radiology. mars 2012;262(3):1002-13.

18. Haugen BR, Alexander EK, Bible KC, Doherty GM, Mandel SJ, Nikiforov YE, et al. 2015 American Thyroid Association Management Guidelines for Adult Patients with Thyroid Nodules and Differentiated Thyroid Cancer: The American Thyroid Association Guidelines Task Force on Thyroid Nodules and Differentiated Thyroid Cancer. Thyroid. janv 2016;26(1):1-133.

19. Horvath E, Majlis S, Rossi R, Franco C, Niedmann JP, Castro A, et al. An Ultrasonogram Reporting System for Thyroid Nodules Stratifying Cancer Risk for Clinical Management. J Clin Endocrinol Metab. 1 mai 2009;94(5):1748-51.

20. Nabahati M, Moazezi Z. Performance of European thyroid imaging reporting and data system in stratifying malignancy risk of thyroid nodules: A prospective study. J Med Ultrasound. 2023;31(2):127.

21. Skowrońska A, Milczarek-Banach J, Wiechno W, Chudziński W, Żach M, Mazurkiewicz M, et al. Accuracy of the European Thyroid Imaging Reporting and Data System (EU-TIRADS) in the valuation of thyroid nodule malignancy in reference to the post-surgery histological results. Pol J Radiol. 2018;83:577-84.

22. Tessler FN, Middleton WD, Grant EG, Hoang JK, Berland LL, Teefey SA, et al. ACR Thyroid Imaging, Reporting and Data System (TI-RADS): White Paper of the ACR TI-RADS Committee. J Am Coll Radiol. mai 2017;14(5):587-95.

23. Tessler FN, Middleton WD, Grant EG. Thyroid Imaging Reporting and Data System (TI-RADS): A User's Guide. Radiology. juin 2018;287(3):1082-1082.

24. Seminati D, Capitoli G, Leni D, Fior D, Vacirca F, Di Bella C, et al. Use of Diagnostic Criteria from ACR and EU-TIRADS Systems to Improve the Performance of Cytology in Thyroid Nodule Triage. Cancers. 29 oct 2021;13(21):5439.

25. Borges AP, Antunes C, Caseiro-Alves F, Donato P. Analysis of 665 thyroid nodules using both EU-TIRADS and ACR TI-RADS classification systems. Thyroid Res. 8 mai 2023;16(1):12.

26. Cai Y, Yang R, Yang S, Lu L, Ma R, Xiao Z, et al. Comparison of the C-TIRADS, ACR-TIRADS, and ATA guidelines in malignancy risk stratification of thyroid nodules. Quant Imaging Med Surg. juill 2023;13(7):4514-25.

27. Koc AM, Adıbelli ZH, Erkul Z, Sahin Y, Dilek I. Comparison of diagnostic accuracy of ACR-TIRADS, American Thyroid Association (ATA), and EU-TIRADS guidelines in detecting thyroid malignancy. Eur J Radiol. déc 2020;133:109390.

28. Chatti H, Oueslati I, Azaiez A, Marrakchi J, Boukriba S, Mizouni H, et al. Diagnostic performance of the EU TI-RADS and ACR TI-RADS scoring systems in predicting thyroid malignancy. Endocrinol Diabetes Metab. juill 2023;6(4):e434.

29. Gemsenjäger E, Perren A, Seifert B, Schüler G, Schweizer I, Heitz PU. Lymph Node Surgery in Papillary Thyroid Carcinoma. J Am Coll Surg. août 2003;197(2):182-90.

30. Kouvaraki MA, Shapiro SE, Fornage BD, Edeiken-Monro BS, Sherman SI, Vassilopoulou-Sellin R, et al. Role of preoperative ultrasonography in the surgical management of patients with thyroid cancer. Surgery. déc 2003;134(6):946-54.

31. Kuna SK, Bracic I, Tesic V, Kuna K, Herceg GH, Dodig D. Ultrasonographic Differentiation of Benign From Malignant Neck Lymphadenopathy in Thyroid Cancer. J Ultrasound Med. déc 2006;25(12):1531-7.

32. Lee YJ, Kim DW, Park HK, Kim DH, Jung SJ, Oh M, et al. Pre-operative Ultrasound Diagnosis of Nodal Metastasis in Papillary Thyroid Carcinoma Patients According to Nodal Compartment. Ultrasound Med Biol. mai 2015;41(5):1294-300.

33. Leboulleux S, Girard E, Rose M, Travagli JP, Sabbah N, Caillou B, et al. Ultrasound Criteria of Malignancy for Cervical Lymph Nodes in Patients Followed Up for Differentiated Thyroid Cancer. J Clin Endocrinol Metab. 1 sept 2007;92(9):3590-4.

34. Ni X, Xu S, Zhan W, Zhou W. A Risk Stratification Model for Metastatic Lymph Nodes of Papillary Thyroid Cancer: A Retrospective Study Based on Sonographic Features. Front Endocrinol. 22 juill 2022;13:942569.

35. Leenhardt L, Erdogan MF, Hegedus L, Mandel SJ, Paschke R, Rago T, et al. 2013 European Thyroid Association Guidelines for Cervical Ultrasound Scan and Ultrasound-Guided Techniques in the Postoperative Management of Patients with Thyroid Cancer. Eur Thyroid J. 2013;2(3):147-59.

36. Do Cao C, Haissaguerre M, Lussey-Lepoutre C, Donatini G, Raverot V, Russ G. SFE-AFCE-SFMN 2022 Consensus on the management of thyroid nodules: Initial work-up for thyroid nodules. Ann Endocrinol. déc 2022;83(6):380-8.

37. Wémeau JL, Sadoul JL, d'Herbomez M, Monpeyssen H, Tramalloni J, Leteurtre E, et al. Guidelines of the French society of endocrinology for the management of thyroid nodules. Ann Endocrinol. sept 2011;72(4):251-81.

38. Paladino NC, Hasani A, Hamy A, Cuny T, Trésallet C. Check-list du chirurgien avant thyroïdectomie. Recommandations de l'AFCE (Association francophone de chirurgie endocrinienne) avec la SFE (Société française d'endocrinologie) et la SFMN (Société française de médecine nucléaire). J Chir Viscérale. 2023;160(3, Supplement):S73-7.

39. HAS. Exploration des pathologies thyroïdiennes chez l'adulte : pertinence et critères de qualité de l'échographie, pertinence de la cytoponction échoguidée. 2021;

40. Gharib H, Papini E, Garber JR, Duick DS, Harrell RM, Hegedüs L, et al. AMERICAN ASSOCIATION OF CLINICAL ENDOCRINOLOGISTS, AMERICAN COLLEGE OF ENDOCRINOLOGY, AND ASSOCIAZIONE MEDICI ENDOCRINOLOGI MEDICAL GUIDELINES FOR CLINICAL PRACTICE FOR THE DIAGNOSIS AND MANAGEMENT OF THYROID NODULES – 2016 UPDATE.

41. Cm FNT. ACR Thyroid Imaging, Reporting and Data System (TI-RADS): White Paper of the ACR TI-RADS Committee. J Am Coll Radiol. 2017;14(5).

42. Chung SR, Baek JH, Choi YJ, Sung TY, Song DE, Kim TY, et al. Diagnostic Algorithm for Metastatic Lymph Nodes of Differentiated Thyroid Carcinoma. Cancers. 16 mars 2021;13(6):1338.

43. Francis GL, Waguespack SG, Bauer AJ, Angelos P, Benvenga S, Cerutti JM, et al. Management Guidelines for Children with Thyroid Nodules and Differentiated Thyroid Cancer: The American Thyroid Association Guidelines Task Force on Pediatric Thyroid Cancer. Thyroid. juill 2015;25(7):716-59.

44. Tramalloni J, Merceron R, Voillemot N, Chaumerliac P, Cinqualbre C, Cordray J. Cyto-ponction thyroïdienne échoguidée à l'aiguille fine des nodules thyroïdiens non palpables. 1989;10:270-4.

45. Cesur M, Corapcioglu D, Bulut S, Gursoy A, Yilmaz AE, Erdogan N, et al. Comparison of Palpation-Guided Fine-Needle Aspiration Biopsy to Ultrasound-Guided Fine-Needle Aspiration Biopsy in the Evaluation of Thyroid Nodules. Thyroid. juin 2006;16(6):555-61.

46. Zajdela A, Zillhardt P, Voillemot N. Cytological diagnosis by fine needle sampling without aspiration. Cancer. 15 mars 1987;59(6):1201-5.

47. Moss WJ, Finegersh A, Pang J, Califano JA, Coffey CS, Orosco RK, et al. Needle Biopsy of Routine Thyroid Nodules Should Be Performed Using a Capillary Action Technique with 24- to 27-Gauge Needles: A Systematic Review and Meta-Analysis. Thyroid. juill 2018;28(7):857-63.

48. Frasoldati A, Toschi E, Zini M, Flora M, Caroggio A, Dotti C, et al. Role of thyroglobulin measurement in fine-needle aspiration biopsies of cervical lymph nodes in patients with differentiated thyroid cancer. Thyroid Off J Am Thyroid Assoc. févr 1999;9(2):105-11.

49. Lin JS, Bowles EJA, Williams SB, Morrison CC. Screening for Thyroid Cancer: Updated Evidence Report and Systematic Review for the US Preventive Services Task Force. JAMA. 9 mai 2017;317(18):1888.

50. Tramalloni J. Cytoponction thyroidienne sous médications modifiant la coagulation, thyrombopénies et troubles de l'hémostase. MCED. 2016;(81):29-31.

51. Polyzos SA, Anastasilakis AD. Clinical complications following thyroid fine-needle biopsy: a systematic review. Clin Endocrinol (Oxf). août 2009;71(2):157-65.

52. Polyzos SA, Anastasilakis AD. A systematic review of cases reporting needle tract seeding following thyroid fine needle biopsy. World J Surg. avr 2010;34(4):844-51.

53. Liu RB, Zhou DL, Xu BH, Yang XH, Liu Q, Zhang X, et al. Comparison of the diagnostic performances of US-guided fine needle aspiration cytology and thyroglobulin measurement for lymph node metastases in patients with differentiated thyroid carcinoma: a meta-analysis. Eur Radiol. mai 2021;31(5):2903-14.

54. Zhu X hang, Zhou J nan, Qian Y yang, Yang K, Wen Q liang, Zhang Q hong, et al. Diagnostic values of thyroglobulin in lymph node fine-needle aspiration washout: a systematic review and meta-analysis diagnostic values of FNA-Tg. Endocr J. 2020;67(2):113-23.

55. Pak K, Suh S, Hong H, Cheon GJ, Hahn SK, Kang KW, et al. Diagnostic values of thyroglobulin measurement in fine-needle aspiration of lymph nodes in patients with thyroid cancer. Endocrine. mai 2015;49(1):70-7.

56. Xu Y, Wu D, Wu W, Jiang J, Xi C, Ye N, et al. Diagnostic value of cytology, thyroglobulin, and combination of them in fine-needle aspiration of metastatic lymph nodes in patients with differentiated thyroid cancer: A systematic review and network meta-analysis. Medicine (Baltimore). nov 2019;98(45):e17859.

57. Grani G, Fumarola A. Thyroglobulin in lymph node fine-needle aspiration washout: a systematic review and meta-analysis of diagnostic accuracy. J Clin Endocrinol Metab. juin 2014;99(6):1970-82.

58. Blažeković I. Thyroglobulin Measurement in Needle Aspiration for Detection of Recurrences and Neck Metastases in Patients with Differentiated Thyroid Carcinoma: Significance of Anti-Tg Antibodies. Acta Clin Croat [Internet]. 2020 [cité 8 avr 2024]; Disponible sur: https://hrcak.srce.hr/index.php?show=clanak&id_clanak_jezik=360656

59. Cochand-Priollet B, Vielh P, Royer B, Belleannée G, Collet JF, Goubin-Versini I, et al. Thyroid cytopathology: Bethesda system 2010. In: Annales de Pathologie [Internet]. 2012 [cité 2 janv 2024]. p. 177-83. Disponible sur: https://europepmc.org/article/med/22748331

60. Ali SZ, VanderLaan PA, éditeurs. The Bethesda System for Reporting Thyroid Cytopathology: Definitions, Criteria, and Explanatory Notes. 3rd ed. 2023 edition. Springer; 2023. 300 p.

61. Ali SZ, Baloch ZW, Cochand-Priollet B, Schmitt FC, Vielh P, VanderLaan PA. The 2023 Bethesda System for Reporting Thyroid Cytopathology. Thyroid®. 8 juill 2023;thy.2023.0141.

62. Ferris RL, Baloch Z, Bernet V, Chen A, Fahey TJ, Ganly I, et al. American Thyroid Association Statement on Surgical Application of Molecular Profiling for Thyroid Nodules: Current Impact on Perioperative Decision Making. Thyroid. juill 2015;25(7):760-8.

63. Nikiforov YE, Nikiforova MN. Molecular genetics and diagnosis of thyroid cancer. Nat Rev Endocrinol. 2011;7(10):569-80.

64. Cibas ES, Ali SZ. The 2017 Bethesda System for Reporting Thyroid Cytopathology. Thyroid. nov 2017;27(11):1341-6.

65. Nishino M, Krane JF. Role of ancillary techniques in thyroid cytology specimens. Acta Cytol. 2020;64(1-2):40-51.

66. Durante C, Hegedüs L, Czarniecka A, Paschke R, Russ G, Schmitt F, et al. 2023 European Thyroid Association clinical practice guidelines for thyroid nodule management. Eur Thyroid J [Internet]. 2023

67. Straccia P, Brunelli C, Rossi ED, Lanza P, Martini M, Musarra T, et al. The immunocytochemical expression of VE -1 (BRAF V600E-related) antibody identifies the aggressive variants of papillary thyroid carcinoma on liquid-based cytology. Cytopathology. sept 2019;30(5):460-7.

68. Ali SZ, Baloch ZW, Cochand-Priollet B, Schmitt FC, Vielh P, VanderLaan PA. The 2023 Bethesda System for Reporting Thyroid Cytopathology. Thyroid®. sept 2023;33(9):1039-44.

69. Yerly S, Pralong C, Petite C, Duc C. Nodules thyroïdiens: la classification cytologique (Bethesda) au service des cliniciens. Publ L'Institut Cent À L'intention Corps Méd Caduceus Express. 2015;17(5):1.

70. Baloch ZW, Cibas ES, Clark DP, Layfield LJ, Ljung BM, Pitman MB, et al. The National Cancer Institute Thyroid fine needle aspiration state of the science conference: a summation. Cytojournal. 2008;5:6.

71. Sellami M, Tababi S, Mamy J, Zainine R, Charfi A, Beltaief N, et al. Intérêt de la cytoponction à l'aiguille fine des nodules thyroïdiens. Ann Fr Oto-Rhino-Laryngol Pathol Cervico-Faciale. sept 2011;128(4):195-201.

72. Zhu Y, Song Y, Xu G, Fan Z, Ren W. Causes of misdiagnoses by thyroid fine-needle aspiration cytology (FNAC): our experience and a systematic review. Diagn Pathol. déc 2020;15(1):1.

73. Erkinuresin T, Demirci H. Diagnostic accuracy of fine needle aspiration cytology of thyroid nodules. Diagnosis. 28 janv 2020;7(1):61-6.

74. Syed M, Noreen Akhtar, Maryam Hameed, Sajid Mushtaq, Asif Loya, Usman Hassan, et al. The Cytological and Histopathological correlation of Thyroid Lesions. J Pak Med Assoc. 1 avr 2022;72(2):300-4.

75. Prades JM, Querat C, Dumollard JM, Richard C, Gavid M, Timoshenko AA, et al. Thyroid nodule surgery: predictive diagnostic value of fine-needle aspiration cytology and frozen section. Eur Ann Otorhinolaryngol Head Neck Dis. sept 2013;130(4):195-9.

76. Li J, Wang Q, Wang L, Wang J, Wang D, Xin Z, et al. Diagnostic value of fine-needle aspiration combined with ultrasound for thyroid cancer. Oncol Lett. sept 2019;18(3):2316-21.

77. Harshvardhan R, Jorwal V, Gupta S, Sharma V, Sehra R, Agarwal S. Assessment of Accuracy of Fine Needle Aspiration Cytology and Ultrasonography in Relation to Histopathology in Cases of Solitary Thyroid Nodule. Indian J Otolaryngol Head Neck Surg. oct 2022;74(S2):2422-9.

78. Renshaw AA, Gould EW. Characteristics of False-Negative Thyroid Fine-Needle Aspirates. Acta Cytol. 2018;62(1):12-8.

79. Jihed Meraii. Diagnostic des nodules thyroïdiens : Confrontation des résultats cytologiques et histologiques [Thèse]. Faculté de médecine de Sfax; 2023.

80. Shetty SK, Maher MM, Hahn PF, Halpern EF, Aquino SL. Significance of Incidental Thyroid Lesions Detected on CT: Correlation Among CT, Sonography, and Pathology. Am J Roentgenol. nov 2006;187(5):1349-56.

81. Kim E, Park JS, Son KR, Kim JH, Jeon SJ, Na DG. Preoperative Diagnosis of Cervical Metastatic Lymph Nodes in Papillary Thyroid Carcinoma: Comparison of Ultrasound, Computed Tomography, and Combined Ultrasound with Computed Tomography. Thyroid. avr 2008;18(4):411-8.

82. Ahn JE, Lee JH, Yi JS, Shong YK, Hong SJ, Lee DH, et al. Diagnostic Accuracy of CT and Ultrasonography for Evaluating Metastatic Cervical Lymph Nodes in Patients with Thyroid Cancer. World J Surg. juill 2008;32(7):1552.

83. Lesnik D, Cunnane ME, Zurakowski D, Acar GO, Ecevit C, Mace A, et al. Papillary thyroid carcinoma nodal surgery directed by a preoperative radiographic map utilizing CT scan and ultrasound in all primary and reoperative patients. Head Neck. févr 2014;36(2):191-202.

84. Yeh MW, Bauer AJ, Bernet VA, Ferris RL, Loevner LA, Mandel SJ, et al. American Thyroid Association statement on preoperative imaging for thyroid cancer surgery. Thyroid Off J Am Thyroid Assoc. janv 2015;25(1):3-14.

85. Mazzaferri EL, Kloos RT. Clinical review 128: Current approaches to primary therapy for papillary and follicular thyroid cancer. J Clin Endocrinol Metab. avr 2001;86(4):1447-63.

86. Al-Qurayshi Z, Sullivan CB, Pagedar N, Lee GS, Tufano R, Kandil E. Prevalence and Risk of Metastatic Thyroid Cancers and Management Outcomes: A National Perspective. The Laryngoscope. janv 2021;131(1):237-44.

87. Kitahara CM, Schneider AB. Epidemiology of Thyroid Cancer. Cancer Epidemiol Biomark Prev Publ Am Assoc Cancer Res Cosponsored Am Soc Prev Oncol. 1 juill 2022;31(7):1284-97.

88. Kaplan SL, Mandel SJ, Muller R, Baloch ZW, Thaler ER, Loevner LA. The Role of MR Imaging in Detecting Nodal Disease in Thyroidectomy Patients with Rising Thyroglobulin Levels. Am J Neuroradiol. mars 2009;30(3):608-12.

CHAPITRE V

Traitement chirurgical des carcinomes différenciés de la thyroïde

Ezer CHEBIL, Jihen HOUAS, Mehdi FERJAOUI, Monia GHAMEM, Rachida BOUATAY, Rim HADHRI

1.CHIRURGIE DE LA THYROÏDE *Mehdi FERJAOUI, Rachida BOUATAY* 69

1.1. Introduction 69

1.2. Principes généraux de la chirurgie thyroïdienne 69

1.3. Chirurgie thyroïdienne conventionnelle 69

1.4. Évolution de la chirurgie thyroïdienne (Approches endoscopiques et robotiques) 76

1.5. Risques et complications de la chirurgie thyroïdienne 79

2. CHIRURGIE DES AIRES GANGLIONNAIRES *Jihen HOUAS, Monia GHAMEM* 84

2.1. Evidement médiastino-récurrentiel 84

2.2. Évidement du compartiment latéral 88

3. QUE RESTE-T-IL DE L'EXAMEN EXTEMPORANE? INDICATIONS ET RESULTATS *Rim HADHRI* 95

4. INDICATIONS OPERATOIRES *Ezer CHEBIL, Rachida BOUATAY* 96

4.1. Attitude vis-à-vis de la tumeur primitive 96

4.2. Indications des évidements ganglionnaires 99

4.3. Algorithme décisionnel 104

RÉFÉRENCES 105

1.CHIRURGIE DE LA THYROÏDE

Mehdi FERJAOUI, Rachida BOUATAY

1.1. Introduction

La chirurgie demeure le traitement de référence des carcinomes différenciés de la thyroïde (CDT). La chirurgie thyroïdienne a été décrite pour la première fois au 12ème siècle. Ses principes ont été bien établis en 1920 et ont depuis, connu peu de modifications majeures (1).

La chirurgie thyroïdienne a vu l'avènement de nombreuses avancées techniques telles que le neuromonitoring, les nouvelles techniques hémostatiques, le repérage des glandes parathyroïdes par auto fluorescence, et plus récemment l'introduction des techniques de chirurgie endoscopique et robotique mini invasives. Toutes ces avancées ont pour objectif de réduire les complications et la morbidité de la chirurgie (2).

1.2. Principes généraux de la chirurgie thyroïdienne

La procédure chirurgicale traditionnelle de la thyroïdectomie est réalisée en effectuant une incision dans la partie inférieure du cou (3,4).

Le principe de cette chirurgie est d'éradiquer tout le tissu thyroïdien tout en conservant l'intégrité du nerf laryngé inférieur et des glandes parathyroïdes. L'identification du nerf récurrent nécessite une connaissance et une maîtrise des différents repères chirurgicaux du nerf et des différentes approches de dissection (approche supérieure, inférieure ou latérale). Le monitorage du nerf permet de faciliter son repérage et son identification. Parallèlement, le chirurgien doit identifier les glandes parathyroïdes et respecter leur vascularisation. Plusieurs moyens de reconnaissance des glandes parathyroïdes en per-opératoire ont été rapportés (5,6).

1.3. Chirurgie thyroïdienne conventionnelle

1.3.1. Préparation

Le malade doit avoir un examen physique complet avec en particulier une laryngoscopie indirecte évaluant la mobilité laryngée préopératoire. Une évaluation pré-anesthésique est réalisée par un médecin anesthésiste prenant en considération toute éventuelle comorbidité. Enfin le chirurgien doit expliquer au malade le déroulement de la chirurgie et ses complications possibles et il doit avoir son consentement éclairé (6).

Le bilan préopératoire doit comporter un bilan thyroïdien avec dosage de la TSH +/- T4 et la mesure du calcium sérique. Le dernier consensus 2022 des sociétés Françaises d'Endocrinologie, de Médecine nucléaire et de chirurgie endocrinienne recommande le dosage de la TSH comme bilan initial d'un nodule thyroïdien. Un taux de TSH compris entre 0,1 mUI/L et 0,4 mUI/L doit être vérifié après quelques semaines. Si un taux de TSH est inférieur à 0,1 mUI/L, un dosage de la FT4 et éventuellement de la FT3, doivent être réalisés pour évaluer la gravité de l'hyperthyroïdie. Si

la TSH est > 10 mUI/L, ou si elle est modérément élevée, un dosage de la FT4 doit être effectué pour évaluer la gravité de l'hypothyroïdie. Une mesure de la calcémie avant la chirurgie thyroïdienne est également recommandée (7).

1.3.2. Installation du patient

Le patient est installé en décubitus dorsal, la tête légèrement surélevée par rapport au corps, est mise en hyper extension par un billot transversal placé sous les épaules (3,4).

L'utilisation de produits iodés susceptibles de perturber les examens scintigraphiques ou thérapeutiques ultérieurs impliquant l'iode radioactif doit être évitée lors de la désinfection du champ opératoire (3,4).

Si un monitorage du nerf récurrent est prévu, il est conseillé au médecin-anesthésiste d'éviter l'utilisation de curares ou d'autres agents paralytiques (3–6).

1.3.3. Abord de la loge thyroïdienne

L'incision est habituellement de forme arquée, avec une concavité supérieure, le plus souvent située dans un pli naturel de flexion du cou, à environ un à deux travers de doigt au-dessus de la fourchette sternale. La peau, le tissu sous-cutané et le muscle peaucier sont incisés sur une longueur de 5 à 7 cm ± prolongée en fonction de la morphologie du patient, de la taille de la thyroïde, de la tumeur, et de la nécessité d'un évidement ganglionnaire associé (3–6).

Le lambeau supérieur est disséqué en sous cutané et en sous platysmal immédiat, en le libérant des veines jugulaires antérieures tout en respectant l'aponévrose cervicale superficielle. Le décollement se poursuit jusqu'à la hauteur du pôle supérieur du corps thyroïde, puis le bord antérieur du muscle sterno-cléido-mastoïdien est dégagé sur les côtés (3,4).

La jonction entre les aponévroses cervicales superficielles et moyennes, étendue entre l'angle supérieur du cartilage thyroïde et la fourchette sternale, est incisée au bistouri. À l'aide d'une pince à disséquer, l'opérateur et son assistant libèrent cette jonction de chaque côté, permettant un contrôle précis de son ouverture sans compromettre la sécurité des tissus sous-jacents. Malgré son caractère avasculaire, elle est en réalité traversée par les veines anastomotiques des deux veines jugulaires antérieures, ce qui nécessite une ligature préalable. Cette procédure est accompagnée d'une rétraction latérale des muscles sterno-hyoïdiens (4).

Le grand côté de l'écarteur de Farabeuf est utilisé pour extraire la partie profonde de ces muscles de la glande sous-jacente, soit avec les doigts, soit avec des ciseaux. Traditionnellement, l'espace détachable entre le sternothyroïdien et le corps thyroïde est avasculaire, occupé par de minces tractus fibreux disposés en forme de toile d'araignée qui se tendent facilement lors du décollement. Cependant, de minuscules vaisseaux s'étirant entre la glande thyroïde et la face profonde des muscles sternothyroïdiens ne sont pas rares. Il importe de les détecter et de les coaguler afin d'éviter tout hématome postopératoire (3).

Ce décollement doit être effectué jusqu'au bord externe de la glande. En cas de pathologie thyroïdienne invasive, la face profonde des muscles sous-hyoïdiens peut adhérer aux lobes thyroïdiens. Les muscles sous-hyoïdiens au contact de la glande thyroïde ne sont pas disséqués dans de tels cas. Ils sont coupés au-dessus et en dessous des zones d'adhérence et réséqués en bloc avec la glande thyroïde.

Parfois, la veine thyroïdienne moyenne se déverse directement dans la veine jugulaire interne et peut entraver considérablement ce temps (4).

Un écarteur récline le paquet jugulocarotidien et le muscle sternocléidomastoïdien vers l'extérieur, tandis qu'un autre pousse le lobe latéral du corps thyroïde vers l'intérieur. La toile fibreuse en forme de toile d'araignée est sectionnée par deux ou trois coups de ciseaux perpendiculaires à l'axe vasculaire jugulocarotidien ou au doigt, ce qui ouvre la voie aux espaces pré vertébraux **(Figure 1**).

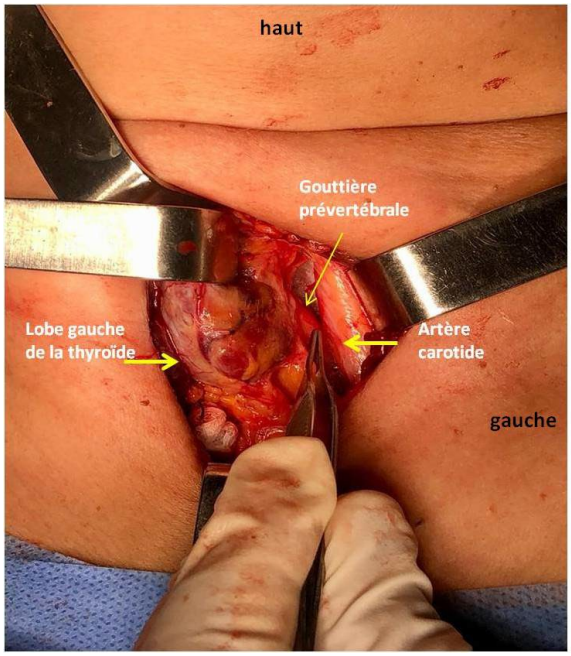

Figure 1 : Photo montrant l'exposition du lobe gauche de la thyroïde et de la gouttière pré vertébrale

Il est important de repérer l'artère thyroïdienne inférieure. Elle est recherchée en se rapprochant du plan postérieur, situé en dessous du tubercule de Chassaignac. C'est une branche du tronc thyro-cervical issu de l'artère sous clavière, qui passe en arrière de la carotide primitive. L'artère thyroïdienne inférieure suit un trajet transversal sinueux avant de se diviser au niveau du corps de la glande thyroïde, qu'elle approche légèrement au-dessus de son bord inférieur.

1.3.4. Repérage du nerf laryngé inférieur :

Les principaux repères chirurgicaux du nerf récurrent sont l'artère thyroïdienne inférieure, le tubercule de Zuckerkandl, le ligament de Berry, l'angle oesotrachéal et le point d'entrée laryngé du nerf sous le muscle crico-pharyngien. Le nerf sera recherché au niveau de ces repères et en fonction de la configuration per-opératoire de la pathologie thyroïdienne. On adoptera alors une

approche supérieure, inférieure ou latérale. Il est généralement plus facile d'identifier le nerf par une approche latérale, à la partie médiane du lobe lors de son croisement avec l'artère thyroïdienne inférieure (6).

En effet, l'anatomie des nerfs récurrents et leur relation avec les artères thyroïdiennes inférieures ont été le sujet d'innombrables études anatomiques et chirurgicales. Bien que rare, la division du nerf peut entraîner que l'une des branches soit prise à tort pour le tronc, ignorant ainsi l'autre au risque de la léser. Il faut garder à l'esprit que le tronc récurrentiel a un calibre important et que la division précoce du nerf avant sa pénétration laryngée est une éventualité non rare (4).

La non-récurrence du nerf laryngé inférieur à droite, qui se détache directement du pneumogastrique sans former sa boucle sous-clavière, est une rareté qui ne doit pas être méconnue lors de la chirurgie thyroïdienne **(Figure 2).** Elle peut être associée à des anomalies des branches de la crosse aortique, à type d'absence du tronc artériel brachiocéphalique. Du côté gauche, le nerf garde un emplacement quasi-constant au niveau de l'interstice entre trachée-œsophage mais il est plus profond que du côté droit (5).

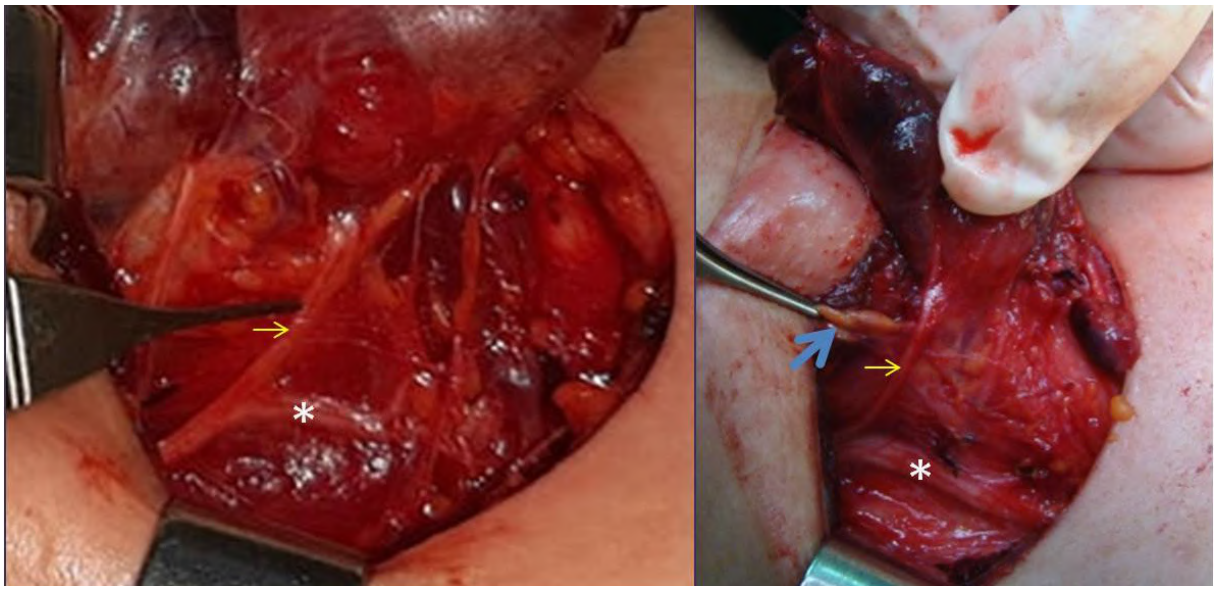

Figure 2 : Photo per-opératoire montrant un nerf laryngé inférieur droit non récurrent (flèche jaune) se détachant du nerf vague (étoile) et se dirigeant vers le larynx sans trajet récurrent (Noter la glande parathyroïde supérieure droite : flèche bleue)

Le nerf récurrent établit des connexions intimes avec la glande thyroïde à la fin de son trajet extra laryngé. Il se trouve juste en dessous de la zone d'adhérence glandulaire à la trachée, également appelée lame thyrotrachéale transverse ou ligament de Gruber et Sappey. La partie postéro-interne des lobes thyroïdiens est solidement fixée aux deux premiers anneaux trachéaux par ce ligament, dont le bord externe constitue le ligament latéral interne, que traverse le nerf récurrent avant de disparaître sous le muscle crico-pharyngien. .

Figure 3 : Photo montrant le trajet du nerf récurrent droit jusqu'à sa pénétration laryngée (flèche bleue) et la glande parathyroïde inférieure droite (Flèche jaune)

Contrairement aux variations anatomiques du trajet du nerf récurrent, la pénétration du nerf dans le larynx offre un repère fiable **(Figure 3)**. Elle se produit sous l'arcade inférieure du constricteur inférieur et en arrière de la corne inférieure du cartilage thyroïde. L'index du chirurgien, placé dans la concavité du bord antérieur de cette petite corne, permet de repérer et de protéger le nerf récurrent (5).

La localisation du nerf récurrent plus bas dans le cou et sa dissection vers le haut, assure une meilleure visibilité mais augmente également les risques de léser la vascularisation centripète de la parathyroïde inférieure (4,5).

Des techniques avancées, telles que la neuromonitorisation per opératoire, peuvent être utilisées pour aider à identifier et à protéger le nerf laryngé récurrent pendant la chirurgie, minimisant ainsi les risques de complications postopératoires liées à la fonction vocale. La surveillance du nerf récurrent est particulièrement recommandée dans les cas complexes ou lors de chirurgies de reprise (8,9).

Le nerf a généralement un calibre distinctif et une apparence ondulée avec un micro-vaisseau à sa face postérieure. En cas de doute lors du repérage visuel, le repérage électrique du nerf récurrent est une alternative fiable. Il confirme le repérage visuel et indique sa fonction nerveuse en affichant un signal électrique sur l'écran du monitoring **(Figure 4)** (10,11).

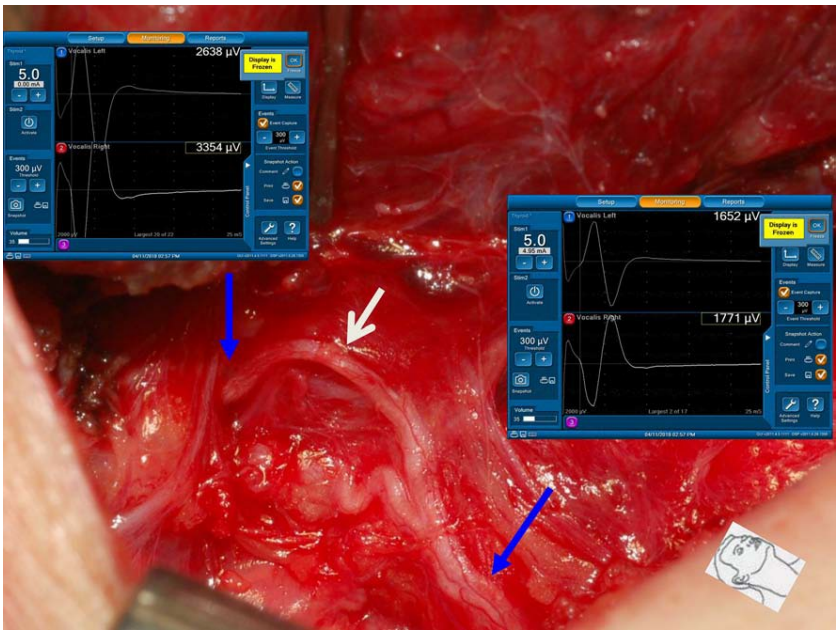

Figure 4 : Un exemple de perte de signal incomplète secondaire à l'étirement vers le haut de la branche motrice antérieure du nerf récurrent. La comparaison du signal proximal et distal (flèches bleues), a révélé une réduction d'amplitude d'environ 47%. De plus, un point de diminution de la conduction nerveuse a été identifié et cartographié (indiqué par la flèche blanche) (10)

1.3.5. Dissection des glandes parathyroïdes

Lorsque l'exérèse thyroïdienne est bilatérale, procédure le plus souvent rencontrée dans les chirurgies des cancers thyroïdiens, il est primordial de repérer les glandes parathyroïdes. Elles peuvent être détectées visuellement, par autofluorescence ou par l'injection intraveineuse de bleu de méthylène ou de bleu de toluidine qui se fixe sur elles, afin de les conserver avec leur vascularisation (12,13).

Le corps de la thyroïde ne fournit aucune artère aux glandes parathyroïdes. L'artère thyroïdienne inférieure est la seule à vasculariser les parathyroïdes en position basse. Les parathyroïdes en position moyenne et haute sont vascularisées soit par une branche de l'artère thyroïdienne supérieure, soit par une longue et fine branche de l'arcade anastomotique marginale postérieure (12,13).

Le respect de leur vascularisation terminale impose :

- Pour les parathyroïdes en position inférieure, la ligature ou la coagulation au contact du parenchyme thyroïdien des branches terminales de l'artère thyroïdienne inférieure (4).
- Pour les parathyroïdes en position moyenne ou haute, le respect de l'arcade anastomotique marginale postérieure.

Par conséquent, la ligature systématique, même unilatérale, du tronc de l'artère thyroïdienne inférieure est à proscrire quel que soit le type de thyroïdectomie. La préservation du drainage veineux est également capitale. En effet, les parathyroïdes en position haute se drainent exclusivement vers le corps thyroïde. Toute thyroïdectomie totale, supprimant ce retour veineux, entraîne un infarcissement de la glande, expliquant potentiellement les hypocalcémies observées après thyroïdectomie totale où seules les parathyroïdes hautes ont été préservées. Les parathyroïdes en position moyenne ou inférieure se drainent respectivement dans les veines

thyroïdiennes moyennes et inférieures, nécessitant théoriquement leur ligature au contact du parenchyme thyroïdien pour préserver la fonction des glandes qu'elles drainent (3,4).

En pratique, le chirurgien doit identifier toute structure ressemblant aux parathyroïdes lors de l'attaque de la lame cellulo graisseuse qui conduit au nerf récurrent. Elles se présentent sous forme de petits amas ocre ou jaune chamois, lisses et brillants, compacts ou aplatis, et de consistance élastique. Leur préservation repose sur l'abord prudent de la face postérieure de la thyroïde et le contrôle des pédicules artériels au contact de la glande (12).

La glande parathyroïde en position inférieure est pratiquement au contact des veines thyroïdiennes inférieures. Lors de l'extraction du pôle inférieur, les vaisseaux qui en naissent doivent être ligaturés au contact du parenchyme, et la structure glandulaire doit être raclée prudemment à la compresse. La parathyroïde en position haute est toujours située en dessous du point de pénétration laryngé du nerf et plus profondément que lui (4,13).

Si une situation difficile survient, certains auteurs ont proposé une transplantation préventive d'une des quatre parathyroïdes, soit dans le sterno-cléido-mastoïdien, soit dans un muscle de l'avant-bras afin d'éviter une hypoparathyroïdie définitive (4).

Des nouvelles techniques d'aide à l'identification per-opératoire des glandes parathyroïdes ont été développées. Ainsi, la détection des glandes parathyroïdes par l'évaluation de leur auto fluorescence dans le spectre proche infrarouge est considérée comme un outil prometteur en complément de leur vérification visuelle. Cependant, l'impact sur le taux d'hypoparathyroïdie post-opératoire reste encore à démontrer (14).

Le risque d'hypoparathyroïdie est considérable en cas de thyroïdectomie totale pour cancer de la thyroïde, surtout en cas d'association à un curage central et bilatéral augmentant ainsi le risque de méconnaître une glande parathyroïde et de l'emporter avec le produit du curage, ou de dévasculariser les parathyroïdes (4) .

1.3.6. Ligature du pôle supérieur

La petite branche de l'écarteur de Farabeuf incline l'insertion supérieure du sternothyroïdien vers le côté. En restant strictement en contact avec la glande, mais à une distance du muscle cricothyroïdien, on peut atteindre le pédicule vasculaire supérieur. En utilisant le doigt ou la pointe des ciseaux légèrement écartés, le bord antérieur du lobe est libéré. Le muscle cricothyroïdien est également séparé du versant interne, auquel il convient de faire attention avec précaution. Le dégagement postéroexterne, qui est facilité par le clivage préalable de la face latérale du lobe, doit s'assurer qu'aucun parenchyme ne reste. Un dissecteur fin, passé de l'intérieur vers l'extérieur, isole le pédicule. Afin d'éviter toute lésion de la branche externe du nerf laryngé supérieur, la ligature est réalisée basse, directement en contact avec le parenchyme glandulaire **(Figure 5)**, (4,6,15).

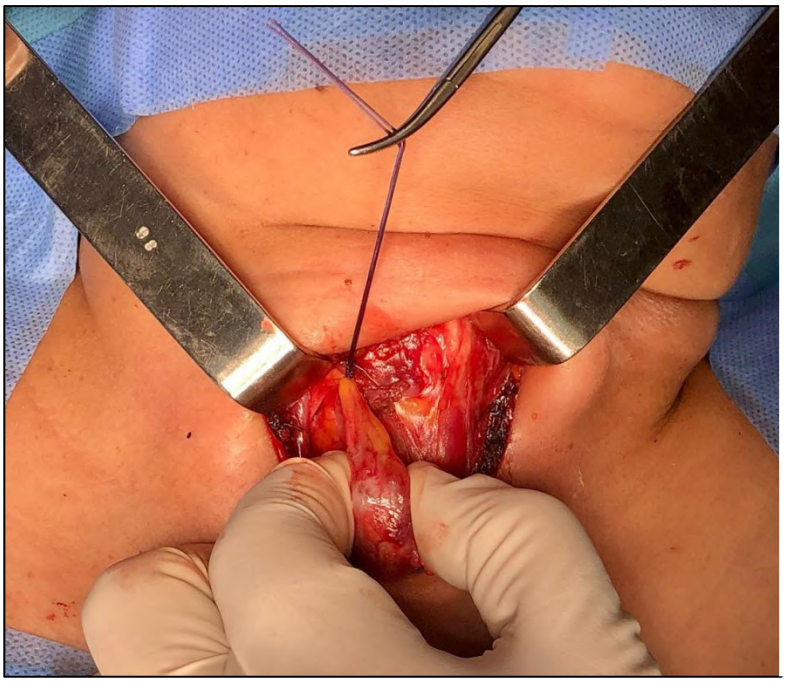

Figure 5 : Photo peropératoire montrant la ligature du pôle supérieur droit

Certains auteurs suggèrent d'identifier systématiquement le nerf en utilisant une électrode de stimulation à des intensités inférieures à 0,25 mA, associée à l'observation d'une contraction cricothyroïdienne ou couplée à l'enregistrement de l'activité électrique du muscle par NIM-2. Ce procédé est recommandé dans certaines circonstances, telles que les ré-interventions ou en cas de pôles supérieurs hypertrophiques (4).

Deux types de technologies hémostatiques sont actuellement utilisés en chirurgie thyroïdienne : LigaSure® et Harmonic®. Ces nouvelles technologies présentent plusieurs avantages par rapport à la chirurgie conventionnelle utilisant la ligature, clips et cautérisation monopolaire et bipolaire. Ils diminuent le risque d'hypocalcémie postopératoire transitoire de 31 % par rapport à la thyroïdectomie conventionnelle, probablement en raison d'une diminution de la manipulation des glandes parathyroïdes ou d'une diminution de la diffusion de chaleur par rapport à l'hémostase conventionnelle (16).

1.4. Évolution de la chirurgie thyroïdienne (Approches endoscopiques et robotiques)

Au cours des deux dernières décennies, le domaine de la chirurgie thyroïdienne a connu l'avènement des approches endoscopiques extra-cervicales, souvent avec l'utilisation d'une plateforme robotique, afin d'effectuer une thyroïdectomie avec des cicatrices discrètes, peu visibles et éloignées de l'espace cervical antérieur (comme la voie transaxillaire ou transorale) (17–20).

L'émergence de ces techniques a été motivée par la quête d'une amélioration de la qualité de vie postopératoire des patients, en minimisant la visibilité des cicatrices. Ce développement a été particulièrement marqué dans les pays d'Asie orientale (17,18).

En chirurgie endoscopique, une petite caméra grossissante est introduite dans le cou ou sous le bras. L'incision ne mesure que 1,5 à 3 cm de long. Il peut être nécessaire d'insuffler du gaz carbonique dans la région du cou pour faciliter la visualisation de la glande. Une seconde petite incision est ensuite pratiquée, à travers laquelle un tube fin, muni d'un bord tranchant similaire à un scalpel, est inséré. Ce tube constitue l'outil chirurgical utilisé pour retirer la thyroïde (17–19).

La chirurgie endoscopique assistée par robot est la dernière évolution en matière de chirurgie thyroïdienne. L'utilisation de robots permet aux chirurgiens d'avoir une vue tridimensionnelle agrandie de la zone opérée et d'effectuer des mouvements extrêmement précis. En effet, les grands mouvements des mains du chirurgien sont convertis en mouvements minuscules des instruments chirurgicaux par le système robotique (20–23) **(Figure 6)**.

Cependant, il est important de noter qu'il n'y a pas de différence significative en termes des résultats oncologiques et des complications post opératoires entre ces techniques innovantes et la chirurgie conventionnelle. Par ailleurs, le coût élevé et la durée opératoire plus longue de ces innovations restent une limite majeure à la généralisation de ces approches (24).

En Tunisie, ces techniques ne sont pas encore utilisées.

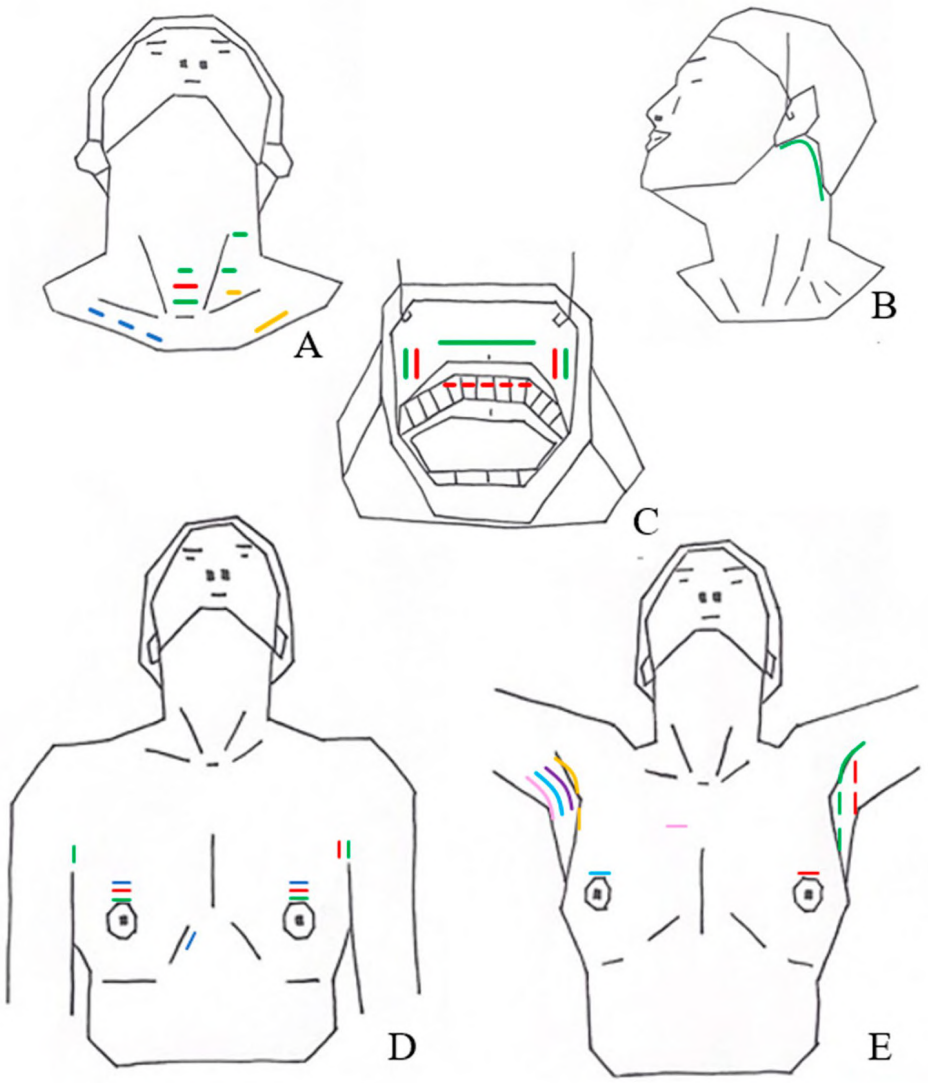

Figure 6 : Les Différents types des voies d'abord dans les approches endoscopiques/robotiques (24):

(A) – Abord cervical avec insufflation de CO2 ; – Thyroïdectomie vidéo-assistée mini-invasive ; – Abord thoracique antérieur avec insufflation de CO2 ; – Chirurgie du cou vidéo-assistée ; **(B)** – Approche de lifting rétroauriculaire ; **(C)** – Voie transorale sublinguale et vestibulaire avec insufflation de CO2 ; – Abord vestibulaire transoral avec insufflation de CO2 ; **(D)** – Abord axillo-mammaire bilatéral avec insufflation de CO2 ; – Abord axillaire et mammaire bilatéral avec insufflation de CO2 ; – Abord mammaire avec insufflation de CO2 ; **(E)** – Voie axillaire avec insufflation de CO2 ; – Abord axillo-mammaire unilatéral avec insufflation de CO2 ; – Abord axillaire unilatéral sans gaz ; – Abord transaxillaire à incision unique ; – Abord axillo-mammaire unilatéral sans gaz ; – Abord transaxillaire sans gaz avec abord thoracique antérieur.

Les indications de la thyroïdectomie endoscopique/robotique peuvent inclure des CDT de moins de 4 cm sans extension extra thyroïdienne macroscopique. L'évidement central et/ou latéral peut être réalisé par les mêmes approches chirurgicales. Les critères d'exclusion comprennent une extension extra thyroïdienne macroscopique, des métastases ganglionnaires avec invasion des structures environnantes, de gros goitres plongeants et des antécédents d'irradiation ou de chirurgie cervicale.

Tableau I : Comparaison des quatre types d'approches endoscopique/robotisée les plus courantes dans la prise en charge des CDT (24)

	Approche chirurgicale endoscopique/robotique			
Spécificités de la chirurgie	Abord axillaire sans insufflation de CO2	L'abord axillo-mammaire bilatéral	Voie rétroauriculaire assistée par robot	Voie transorale
Difficultés de création d'un espace de travail	++++	++++	+++	++
Manipulation d'instruments dans l'espace de travail	++++	+++	+++	+++
Clarté du champ opératoire	++++	+++	++++	+++
Faisabilité du geste thyroidien	+	+++	+/-	+++
Faisabilité d'un évidement central	+++	++	+++	+++
Faisabilité d'un évidement latéral	++++	++	++++	+/-

L'adéquation entre chaque approche chirurgicale et chaque caractéristique chirurgicale est classée de +/- (faible) à ++++ (très élevé).

1.5. Risques et complications de la chirurgie thyroïdienne

Les deux complications immédiates les plus courantes après une intervention chirurgicale thyroïdienne sont l'hypocalcémie, et les paralysies récurrentielles, dont les incidences sont diversement appréciées dans la littérature (25).

1.5.1. Hypocalcémie et hypoparathyroïdie

Dans les grandes séries récentes, la fréquence de l'hypocalcémie après thyroïdectomie totale varie entre 15 et 25 %. Ce risque est plus élevé après thyroïdectomie pour cancer (26).

L'hypocalcémie post opératoire est définie par une concentration de calcium sanguin inférieure à 2 mmol/L (80 mg/L) pour le calcium total sur au moins une mesure entre j1 et j7 postopératoire, avec ou sans symptômes. D'autres auteurs utilisent la calcémie corrigée par l'albumine ou une calcémie inférieure à 1,10 mmol/L pour le calcium ionisé (27).

Certains auteurs ne considèrent que les cas d'hypocalcémie présentant des symptômes, tandis que d'autres incluent également les cas asymptomatiques liés à une hypoparathyroïdie transitoire (28).

L'hypocalcémie post-opératoire entraîne souvent une prolongation de la durée d'hospitalisation et une altération de la qualité de la vie des patients. Les symptômes, allant des paresthésies péribuccales et du membre supérieur à des complications graves telles que la tétanie, les arythmies cardiaques et le laryngospasme, ont un impact significatif sur la qualité de vie du patient.

La définition de l'hypoparathyroïdie post-opératoire transitoire n'est pas consensuelle. Certains considèrent le délai de supplémentation en calcium et vitamine D de 6 mois, tandis que d'autres optent pour une période d'un an. Au-delà de cette période, une supplémentation à vie caractérise l'hypoparathyroïdie permanente (29–33).

L'incidence de l'hypoparathyroïdie postopératoire varie de 14 % à 51,9 % pour la forme transitoire et de 1,2 % à 5,5 % pour la forme permanente (29–31,34–37).

Cette hypocalcémie postopératoire, qu'elle soit transitoire ou définitive, est influencée par plusieurs facteurs : (38)

- Le drainage veineux des parathyroïdes, qui s'effectue exclusivement vers la thyroïde pour les parathyroïdes supérieures favorisant leur dévascularisation
- La fréquente localisation sous-capsulaire en cas de goitre volumineux, ou plus rarement la situation intra thyroïdienne des parathyroïdes, principalement les parathyroïdes inférieures, qui ne sont souvent pas repérables pendant l'intervention chirurgicale.
  Le volume de la thyroïde, la présence d'une maladie de Basedow associée, ou la nécessité d'associer un évidement ganglionnaire, emportant fréquemment les parathyroïdes inférieures.
- D'autres facteurs tels que l'hémodilution, une élévation de la calciurie secondaire au stress post-chirurgical, un relargage de calcitonine par la manipulation de la glande thyroïde, un remodelage osseux accéléré en cas d'hyperthyroïdie, ou encore la carence en vitamine D, peuvent être impliqués (26).

L'auto-transplantation est souvent privilégiée pour les glandes dévascularisées ou retirées involontairement. Une revue systématique par Qiu et al a révélé une corrélation positive entre les taux d'hypoparathyroïdie transitoire et le nombre de parathyroïdes auto-transplantées, sans augmentation des taux d'hypoparathyroïdie permanente (34).

Pendant la période péri opératoire, l'administration quotidienne de 2 grammes de calcium en association à de la vitamine D sous forme de cholécalciférol, débutée huit jours avant l'intervention et maintenue 15 jours après, semble diminuer l'occurrence et l'ampleur des hypocalcémies postopératoires, tout en favorisant une amélioration de la qualité de vie chez les patients (26,39,40).

Le diagnostic repose sur le dosage de la calcémie et de la PTH, entre 12 et 24 heures après une thyroïdectomie totale. Le dosage précoce de la PTH sérique (≤ 6 heures après l'intervention) peut être proposé pour optimiser la prise en charge rapide de l'hypocalcémie, voire la prévenir (26).

En cas d'hypocalcémie relative (calcémie entre 2 mmol/L et 2,20 mmol/L) chez un patient asymptomatique, aucune thérapie spécifique n'est généralement recommandée, car cela peut stimuler le système parathyroïdien. Cependant, en raison du nadir se situant environ à 48 heures postopératoire, il est essentiel d'informer le patient des risques d'hypoparathyroïdie et éventuellement de planifier un bilan phosphocalcique à domicile (40).

Si le patient présente des symptômes tels que paresthésies ou signes d'hyperexcitabilité neuromusculaire, le traitement de l'hypoparathyroïdie consiste en l'administration quotidienne de calcium et de vitamine D. En général, on commence par 500 à 1000 mg de calcium élémentaire sous forme de carbonate. La vitamine D est administrée sous forme de calcitriol à une dose initiale de 0,5 à 1 µg deux fois par jour (39,40).

Les ajustements de posologie sont effectués en fonction des résultats des bilans hebdomadaires puis mensuels jusqu'à obtention d'un équilibre biologique. Une éventuelle carence en magnésium, responsable d'une résistance à la PTH, doit être recherchée et compensée (1,5 g de magnésium par jour) (26,40).

Il est important de mentionner aux patients que la première prise quotidienne de calcium doit être séparée de la prise de Lévothyroxine, car les sels de calcium peuvent diminuer la biodisponibilité de cette dernière (27).

En cas d'hypocalcémie aiguë sévère, quel que soit le tableau clinique, le traitement implique l'administration intraveineuse sous forme d'un bolus initial suivi d'une perfusion continue de gluconate de calcium à 10 % pendant 24 à 48 heures, associée à une supplémentation orale de calcium, de dihydrocholécalciférol et de magnésium (26,40) **(Figure 7).**

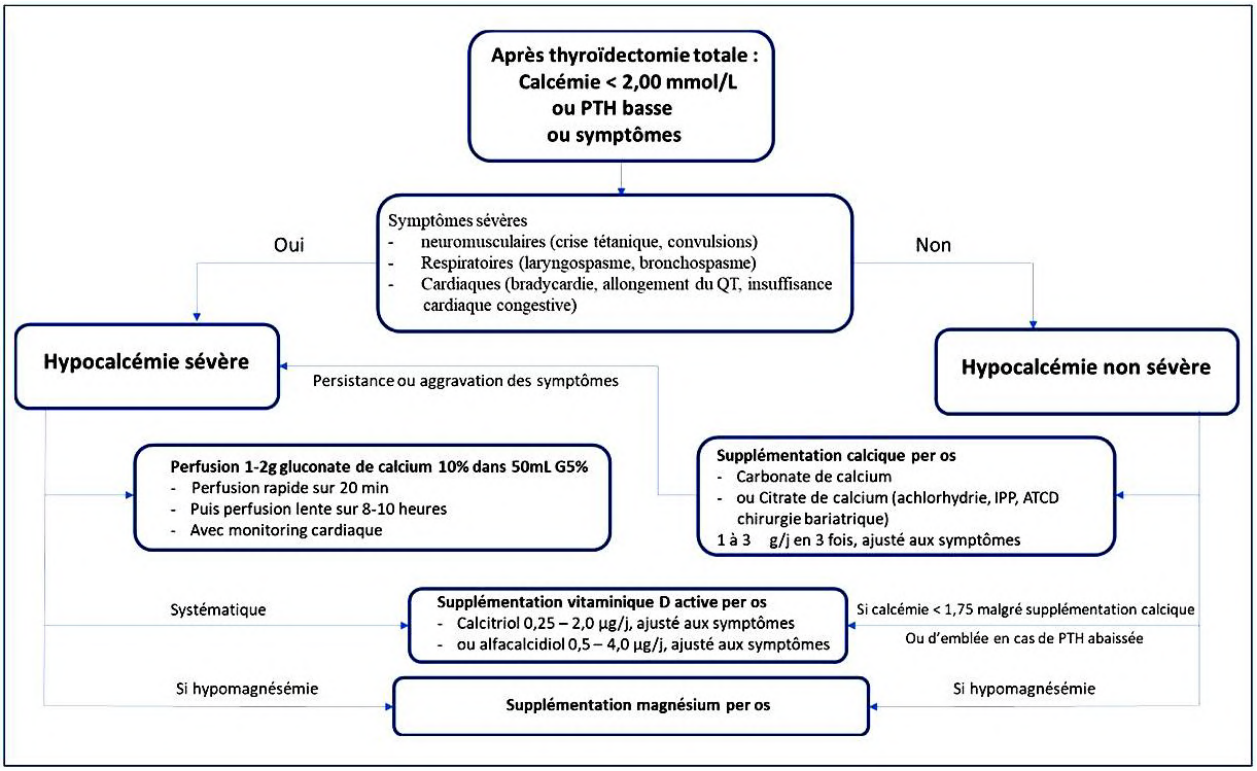

Figure 7 : Algorithme de prise en charge de l'hypocalcémie post-thyroïdectomie totale (26)

1.5.2. Lésions des nerfs laryngés

L'incidence d'une atteinte récurrentielle, uni- ou bilatérale, transitoire ou permanente (dépassant 6 mois), représente la complication la plus redoutable de la chirurgie thyroïdienne. Malgré l'introduction du neuro-monitoring, dans la littérature, le taux de paralysie laryngée temporaire varie entre 0,4 et 12 %, et de paralysie permanente entre 5 et 6 % (9,41–44).

L'atteinte d'un seul côté du nerf laryngé inférieur, entraîne une dysphonie ou une voix bitonale qui peuvent être accompagnées des fausses routes.

Les paralysies bilatérales du nerf récurrent peuvent avoir des conséquences graves, provoquant une dyspnée aiguë mettant en jeu le pronostic vital du patient. Bien que leur occurrence soit rare et difficile à quantifier dans la littérature, elle est estimée à environ 0,4 % selon Rosato et al (28).

Le risque de paralysie récurrentielle (PR) est présent indépendamment du type d'intervention thyroïdienne. Plusieurs facteurs contribuent à ce risque, notamment le type de chirurgie (première intervention ou réintervention) (9), la présence de maladies thyroïdiennes sous-jacentes, l'étendue de l'exérèse, et le niveau d'expérience du chirurgien. La probabilité de PR est accrue en présence d'un cancer nécessitant un curage central ou envahissant les structures avoisinantes (3,6 % vs 2,3 %) (9).

Dans une méta-analyse portant sur 14 934 patients, le taux de PR définitive, toutes pathologies thyroïdiennes confondues, s'élevait à 3,4 %. Ce taux était plus élevé (5,7 %) en cas de tumeur maligne, avec des variations selon le type de cancer, allant de 1,4 % pour les cancers différenciés à 16,5 % pour les cancers indifférenciés ou anaplasiques de la thyroïde, où le nerf récurrent était parfois envahi (9,39).

Plusieurs types de lésions nerveuses peuvent être observés, contribuant en partie à la variabilité des résultats fonctionnels au niveau vocal et laryngé. Une neuropraxie (altération de la gaine de myéline) ou une axonotmésis (rupture axonale avec dégénérescence wallérienne, où la gaine nerveuse reste intacte, guidant la repousse axonale) peuvent se produire même après dissection récurrentielle minutieuse (9).

La récupération spontanée de ces lésions qualifiées de "nerf intact" varie de quelques jours en cas de neuropraxie à plus d'un an en cas d'axonotmésis, mais la qualité des contractions musculaires peut rester médiocre (9,44). Ces lésions sont généralement appelées parésies.

En cas de rupture des gaines nerveuses ou de section du nerf, on parle alors de neurotmesis, avec une repousse axonale aléatoire et de mauvaise qualité. Les résultats fonctionnels au niveau laryngé, impactant la voix, la respiration et la déglutition, dépendent de la position de la corde vocale paralysée. Une position paramédiane ou médiane associée à un tonus musculaire préservé donne les meilleurs résultats vocaux (9).

D'autres lésions nerveuses peuvent également être responsables de troubles vocaux. Le nerf laryngé supérieur externe, présent dans 80 à 85 % des cas en tant que satellite du pédicule thyroïdien supérieur, n'est visualisé que dans 2,5 à 10 % des cas. Il innerve le muscle

cricothyroïdien, et sa lésion entraîne une perte de la tension de la corde vocale, provoquant une diminution de la puissance vocale et des capacités d'ascension dans les aigus (0,4 à 3 % des cas). La plupart du temps, ces troubles régressent au cours du premier mois postopératoire grâce à l'anse de Galien, un rameau nerveux anastomosant les nerfs laryngés supérieurs et inférieurs. Dans certains cas, une rééducation vocale ou l'administration de corticoïdes peuvent être envisagées (44). La prise en charge orthophonique doit être précoce (dans les jours suivants la chirurgie) et intensive mais il n'existe pas de consensus sur son délai préconisé.

1.5.3. Hémorragies et hématomes postopératoires

L'incidence des hémorragies postopératoires varie de 0 à 6,5 % (9). Un lâchage du pédicule artériel thyroïdien, le saignement d'une tranche de section parenchymateuse ou une plaie d'une veine jugulaire peuvent entraîner un hématome compressif. Ce dernier peut compromettre le pronostic vital, nécessitant une décompression en urgence. Son apparition peut survenir au-delà de la sixième heure.

Deux facteurs indépendants semblent contribuer à cette complication : l'âge avancé du patient et l'existence préalable d'une dyspnée. D'autres éléments ont été suggérés comme facteurs prédisposants : le sexe masculin, l'ampleur de l'intervention, l'expérience du chirurgien (44). Le traitement anticoagulant, la prise d'antiplaquettaires ou la présence d'une coagulopathie ne semblent pas constituer des facteurs de risque, à condition que l'hémostase per-opératoire soit méticuleusement assurée. Les premiers signes d'alerte incluent la présence de sang dans les drains (>100 ml) ou une gêne respiratoire. Il est à noter que la source du saignement n'est visualisée que dans 73 % des cas lors d'une ré intervention (9,44).

1.5.4. Autres complications

Des difficultés à avaler ou des troubles mineurs de la déglutition sont fréquemment signalés après une thyroïdectomie, souvent attribuables à l'inflammation postopératoire des muscles périoesophagiens (9). L'application de massages quotidiens dans la région cervicale permet généralement une amélioration significative de ces symptômes, qui tendent à disparaître en quelques mois.

L'obésité semble favoriser le développement des cicatrices disgracieuses et des infections du site opératoire. Des massages doux peuvent améliorer l'aspect esthétique de la cicatrice, tandis que l'évacuation des collections contribue également à son amélioration.

Les plaies trachéales ou œsophagiennes ne sont mentionnées dans la littérature que sous forme de cas isolés, nécessitant rarement une reprise chirurgicale (9,25).

2. CHIRURGIE DES AIRES GANGLIONNAIRES

Jihen HOUAS, Monia GHAMEM

2.1. Evidement médiastino-récurrentiel

2.1.1. Définition et limites du compartiment central

Le compartiment central correspond au secteur VI de la classification de Robbins (45).
Il est délimité en haut par l'os hyoïde, latéralement par les artères carotides communes, en avant par les couches superficielles du fascia cervical profond, et en arrière par la couche profonde du fascia cervical profond. La limite inférieure a été définie de manière variable comme la fourchette sternale ou l'artère innominée (Tronc brachiocéphalique).

L'utilisation de ce dernier comme bord inférieur implique l'inclusion du médiastin antéro-supérieur (appelé niveau VII) situé au-dessus de l'artère innominée (40,45–47).

Étant donné la situation basse de la glande thyroïde dans le cou, le drainage lymphatique contigu au médiastin antéro-supérieur est accessible par une approche cervicale. En conséquence, l'ATA définit le bord inférieur du compartiment central par l'artère innominée à droite et le plan axial correspondant à gauche (40,46).

En situation pratique, les limites chirurgicales inférieures de ce compartiment sont variables en fonction des conditions anatomiques et du morphotype du patient (38).

Les ganglions lymphatiques centraux les plus fréquemment atteints dans les CDT sont les ganglions prélaryngés (Delphiens), prétrachéaux et paratrachéaux droits et gauches **(Figure 8)** (48).

Les ganglions paratrachéaux peuvent être antérieurs ou postérieurs aux nerfs laryngés récurrents. Ces ganglions peuvent être trouvés en arrière de la carotide commune à droite, le long de l'artère thyroïdienne inférieure, en raison de la localisation plus ventrale et médiale de la carotide proximale à droite par rapport à son homologue gauche. La grande majorité des ganglions du compartiment central sont inférieurs au larynx (38,46). Cependant, les tumeurs du pôle supérieur peuvent parfois métastaser dans les ganglions para-pharyngolaryngés situés le long du système vasculaire thyroïdien supérieur (46).

L'évidement central peut être unilatéral correspondant à l'exérèse du tissu cellulo-graisseux et lymphatique pré-laryngé, pré-trachéal, et para-trachéal d'un seul côté. L'évidement bilatéral correspond à l'exérèse complète du secteur VI soit l'exérèse des chaînes pré-laryngée, pré-trachéale et para trachéales droites et gauches. L'évidement central doit être réalisé tout en préservant les structures nobles des axes viscéral et vasculaire du cou ainsi que le nerf laryngé récurrent et les glandes parathyroïdes (38,46).

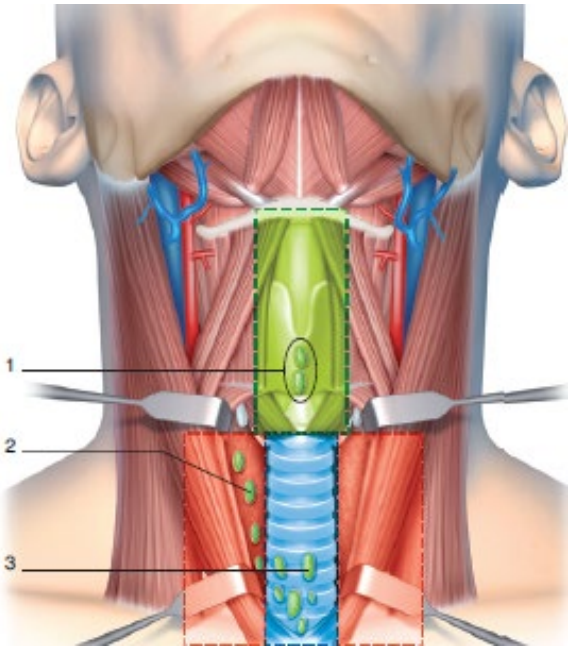

Figure 8 : Schéma illustrant la répartition des aires ganglionnaires médiastino-récurrentielles (48).

1/Ganglions pré-laryngés

2/ ganglions para-trachéaux

3/ ganglions pré-trachéaux

2.1.2. Technique opératoire

L'évidement est habituellement réalisé dans le même temps opératoire que la thyroïdectomie utilisant la même voie d'abord. Un abord endoscopique a été décrit par certains auteurs (41,49).

En cas d'évidement bilatéral, on commence par le côté homolatéral à la tumeur.

L'évidement du compartiment central commence par l'évidement de l'aire ganglionnaire pré laryngée dont le tissu cellulo-graisseux est situé en avant du muscle cricothyroïdien et arrive en hauteur jusqu'au cartilage thyroïde. La dissection de cette aire va emporter son tissu ganglionnaire, en monobloc avec la pyramide de Lalouette. Après avoir réalisé la thyroïdectomie, une exploration per-opératoire pour identifier tout ganglion macroscopique est nécessaire avant de commencer la dissection proprement dite du compartiment central.

Cette dissection commence par la libération des muscles sterno thyroïdiens jusqu'à la fourchette sternale (50,51).

La dissection du compartiment pré-trachéal emportera les ganglions situés sur la face antérieure de la trachée.

Pour l'évidement des compartiments para trachéaux, l'opérateur principal se place généralement à la tête du patient ou du côté homolatéral. L'aide opératoire écarte d'un côté, latéralement les muscles sous-hyoïdiens et médialement la trachée, exposant ainsi l'espace situé entre l'axe viscéral et l'axe vasculaire du cou. Latéralement, l'artère carotide est disséquée sur sa face antéro médiale et la trachée médialement. Le côté latéral des ganglions lymphatiques paratrachéaux est ensuite disséqué à partir de la gaine carotide et la ligne de dissection s'étend vers le bas jusqu'à l'artère innominée du côté droit.

La dissection est classiquement réalisée de haut en bas, sous contrôle visuel permanent du nerf laryngé récurrent, après repérage et préservation des glandes parathyroïdes et de leur vascularisation. La dissection du nerf récurrent selon le côté à opérer, doit tenir compte des spécificités de son trajet plus vertical et plus long à gauche (52).

En effet, du côté gauche, le nerf fait une boucle autour de la crosse de l'aorte et remonte dans la gouttière trachéo-oesophagienne à proximité de l'oesophage. A ce niveau, il existe peu de tissu cellulo-graisseux à la face profonde du nerf. Ainsi, du côté gauche, il n'est pas nécessaire d'effectuer une dissection à la face profonde du nerf (en rétro-nerveux) à moins qu'une atteinte ganglionnaire macroscopique ne soit présente.

Du côté droit, le trajet du nerf est court, oblique, passe sous l'artère sous-clavière et reste à distance de la trachée et de l'œsophage : le tissu cellulo-graisseux est plus abondant à la face profonde du nerf laryngé récurrent du côté droit et en arrière de l'artère carotide commune droite. De ce fait, la dissection doit se faire en pré et rétro-nerveux et en rétro-carotidien afin de ne pas méconnaitre des ganglions métastatiques à ce niveau (42,43,51,52).

Il est à noter que les ganglions lymphatiques paratrachéaux sont contenus dans la région allant de l'artère thyroïdienne inférieure à l'artère carotide latéralement, à la trachée médialement et au médiastin supérieur se rapprochant de l'artère innominée et de la veine brachiocéphalique en bas. De plus, des ganglions lymphatiques attachés au fascia postérieur du muscle sternothyroïdien de chaque côté sont parfois présents et doivent être soigneusement réséqués (52).

Afin de réduire le risque de paralysie récurrentielle définitive, le repérage du nerf et sa dissection se font, soit sous contrôle direct de la vue, soit sous neuro-monitoring, sans qu'il n'ait été rapporté de différence statistiquement significative entre ces deux méthodes. Cette dissection soigneuse doit éviter toute manipulation directe ou traction excessive du nerf, ainsi que toute électrocoagulation ou frottement à son contact (9,44,53).

Certains auteurs recommandent de placer en fin d'intervention, une suture (en fil coloré non résorbable, à 1-2 cm au-dessous de la pénétration du NLR dans le larynx) afin de faciliter son identification en cas de reprise opératoire. L'emplacement exact du fil de suture doit être mentionné de façon précise dans le compte rendu opératoire (54).

Indépendamment du côté de l'évidement initial, une vérification de l'intégrité anatomique complète du nerf récurrent le long de son trajet est effectuée avant d'entreprendre l'évidement du côté opposé. Si un monitoring nerveux est utilisé, une vérification de l'intégrité fonctionnelle du nerf est réalisée.

En ce qui concerne l'infiltration du nerf récurrent par la tumeur ou les adénopathies récurrentielles, les approches thérapeutiques sont sujettes à controverse. En effet, une infiltration nerveuse est définie selon les recommandations de l'International Neuromonitoring Study Group comme une invasion nerveuse de plus de 33% de la circonférence du nerf (55).

Deux scénarios se présentent au chirurgien : soit une paralysie récurrentielle est constatée dans le bilan pré-opératoire, soit l'infiltration nerveuse est découverte pendant la chirurgie (55–57) .

Certains auteurs préconisent la technique du "shaving nerveux" ou "rasage nerveux" qui consiste à exciser les adénopathies en contact étroit avec le nerf récurrent. En utilisant un scalpel sous grossissement, le chirurgien excise progressivement la tumeur en couches minces, en veillant à éviter toute section nerveuse (56).

Tandis que d'autres recommandent la reconstruction du nerf, que ce soit par une suture directe ou par le biais d'anastomoses utilisant l'anse cervicale ou le nerf vague (55–57).

Lors de l'évidement du compartiment central, préserver les glandes parathyroïdes et leur vascularisation représente un défi. En effet, toute parathyroïde découverte dans l'évidement du compartiment central ou si sa vascularisation est compromise doit être réimplantée après fragmentation dans une loge musculaire au sein du muscle sternocléidomastoïdien. En cas d'incertitude sur la nature parathyroïdienne, un examen extemporané est demandé. La loge est marquée à l'aide d'un fil non résorbable et ce détail doit être consigné sur le compte rendu final afin de faciliter une reprise ultérieure éventuelle (29,34,35,58).

L'utilisation de l'imagerie par fluorescence lors de l'évidement du compartiment central, offre la possibilité d'une détection précoce des glandes parathyroïdes, réduisant ainsi le taux de parathyroïdectomies involontaires et ainsi la fréquence de l'hypoparathyroïdie transitoire (59).

En fin d'intervention et après vérification de l'hémostase et fermeture, le spécimen du curage central est envoyé pour examen anatomopathologique dans des récipients différents, chacun dûment identifié (en précisant le coté et la zone concernée : pré laryngée, pré trachéale et para trachéale) (38,51).

2.1.3. Complications de l'évidement central

L'évidement central augmente le risque d'atteinte récurrentielle et d'hypoparathyroïdie par rapport à une thyroïdectomie seule. Ces complications sont cependant peu fréquentes et rarement définitives entre les mains de chirurgiens expérimentés.

Cependant, il est important d'informer les patients en pré-opératoire des risques de ces complications mais aussi de prendre les mesures permettant de limiter la comorbidité (60).

- **Hypoparathyroïdie :**

Dans une revue de la littérature, Wang et al ont conclu que l'incidence de l'hypoparathyroïdie transitoire était plus élevée lorsqu'un évidement central prophylactique avait été associé à la thyroïdectomie totale. Le risque étant accru si le curage est bilatéral. Par contre, ils ont constaté un taux stable d'hypoparathyroïdie permanente (29,36). Selon Gaujoux et al, la prévalence des hypoparathyroïdies transitoires varie considérablement d'une série à l'autre, allant de 9 à 86 % lorsque la thyroïdectomie est associée à un curage central (60).

- **Parésie ou paralysie des nerfs laryngés inférieurs**

La prévalence de la paralysie récurrentielle varie de 0 à 8% en cas d'évidement central associé à la thyroïdectomie. Un examen systématique des cordes vocales en post opératoire permet de faire le diagnostic des parésies pauci symptomatiques (60).

L'impact de l'évidement central sur la survenue d'une paralysie récurrentielle suscite des controverses. Dans une revue de la littérature Wang et al ont conclu que, lorsqu'un évidement central prophylactique avait été associé à la thyroïdectomie totale, l'incidence de la paralysie récurrentielle transitoire n'était pas plus élevée contrairement à la paralysie récurrentielle permanente dont le taux était plus élevé (30,36).

D'autres auteurs ont constaté une survenue équivalente de la paralysie récurrentielle post-opératoire (qu'elle soit transitoire ou permanente), chez les patients ayant eu une thyroïdectomie totale, avec ou sans évidement central (31,61).

Les mécanismes étiologiques sont variés. Ils englobent l'invasion néoplasique du nerf laryngé inférieur par la tumeur ou les adénopathies métastatiques, son étirement, sa dévascularisation, des traumatismes thermiques, voire une section complète du nerf laryngé.

Diverses échelles et questionnaires ont été utilisés pour évaluer les altérations vocales après thyroïdectomie +/- curage ganglionnaire : Voice Handicap Index-10 (VHI-10), l Thyroidectomy-Related Voice, Symptom Questionnaire (TVSQ) et sa traduction en arabe, l'A-TVSQ (62–64).

La prise en charge thérapeutique dépend de l'état général du patient, de son espérance de vie, de ses besoins vocaux et respiratoires et des modalités thérapeutiques envisageables.

2.2. Évidement du compartiment latéral

2.2.1. Définition et limites du compartiment latéral

Les limites de ces aires ganglionnaires sont résumées dans le **tableau II** et **figure 9** (48):

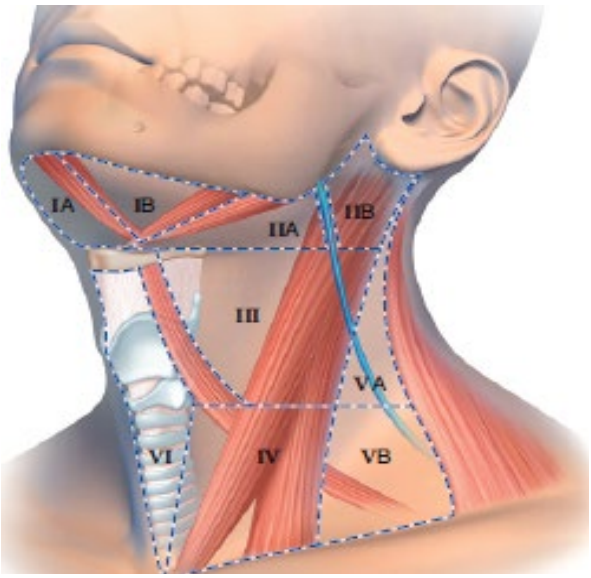

Figure 9 : Illustration schématique des différents secteurs ganglionnaires (48)

Tableau II : Limites des différents secteurs ganglionnaires latéro-cervicaux (selon la société américaine de chirurgie cervico faciale et de l'association américaine d'ORL et de CCF (65)

Secteurs	Limites			
	Supérieure	Inférieure	Latérale	Médiale
Sous mental IA	Bord inférieur de la symphyse mandibulaire	Os hyoïde	Entre les deux ventres antérieurs du muscle digastrique	
Submandibulaire IB	Bord inférieur de la branche horizontale de mandibule	Ventre antérieur du muscle digastrique	Muscle stylo-hyoïdien Ligne verticale passant par le bord postérieur de la glande sous maxillaire	Ventre antérieur du muscle digastrique
Sous digastrique IIA	Base du crâne	Ligne horizontale passant par le corps de l'os hyoïde	Nerf spinal	Muscle stylo-hyoïdien Ligne verticale passant par le bord postérieur de la glande sous maxillaire
Rétro spinal IIB	Base du crâne	Ligne horizontale passant par le corps de l'os hyoïde	Muscle SCM	Nerf spinal
Jugulaire moyen III	Ligne horizontale passant par le corps de l'os hyoïde	Bord inférieur du cartilage cricoïde	Bord postérieur du muscle SCM	Muscle sternohyoïdien
Jugulaire inférieure IV	Bord inférieur du cartilage cricoïde	Clavicule	Bord postérieur du muscle SCM	Muscle sternohyoïdien
Spinal haut VA	Angle entre muscles SCM et trapèze	Bord inférieur du cartilage cricoïde	Bord antérieur du muscle trapèze	Bord postérieur du muscle SCM
Spinal bas VB	Bord inférieur du cartilage cricoïde	Clavicule	Bord antérieur du muscle trapèze	Bord postérieur du muscle SCM

SCM : muscle sternocléidomastoïdien

2.2.2. Technique opératoire

L'évidement latéral concerne les secteurs ganglionnaires de I à V. Son étendue, son caractère uni ou bilatéral ainsi que les différentes voies d'abord sont variables en fonction des équipes et des situations cliniques (38).

L'évidement des aires ganglionnaires latéro-cervicales au cours des cancers différenciés de la thyroïde correspond classiquement à l'évidement des aires II, III et IV. Cet évidement peut s'étendre aux aires ganglionnaires Ib et V dans des indications particulières (60), **(Figure 10)**.

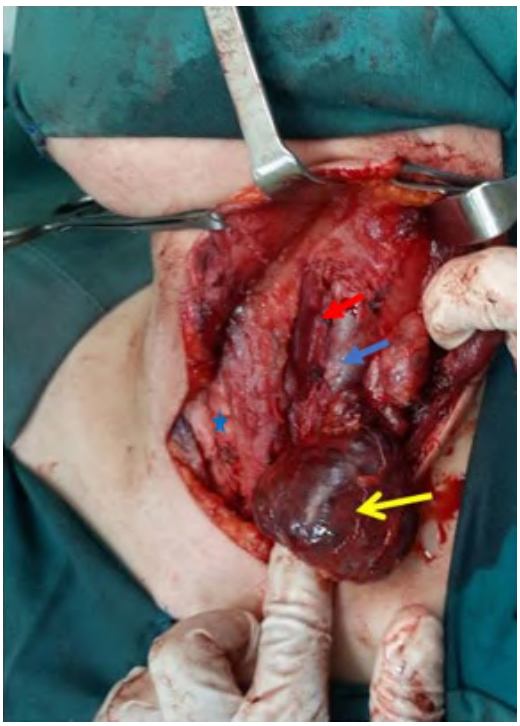

Figure 10 : Vue per opératoire d'un évidement latéral gauche : Volumineuse adénopathie du secteur IV de 5 centimètres (flèche jaune) de grand axe associée à des adénopathies centimétriques du secteur III adhérentes à l'axe vasculaire du cou

(VJI : flèche bleue, Artère carotide : flèche rouge, étoile : axe viscéral)

Plusieurs types d'évidements ganglionnaires cervicaux peuvent être réalisés en fonction de l'étendue de l'atteinte ganglionnaire (45,66,67) :

- **L'évidement ganglionnaire radical « traditionnel » :** il consiste à emporter tout le tissu cellulo-ganglionnaire des secteurs I à V avec sacrifice du nerf spinal, du muscle SCM et de la VJI
- **L'évidement ganglionnaire radical élargi :** il consiste à enlever, en plus des éléments réséqués lors de l'évidement radical traditionnel, de groupes de ganglions lymphatiques et/ou des structures anatomiques supplémentaires non lymphatiques qui ne sont normalement pas enlevées avec une dissection radicale du cou (les artères carotides externes, peau...). On parle alors d'évidement radical élargi à l'artère carotide externe, à la peau…
- **L'évidement ganglionnaire radical modifié :** il emporte les mêmes secteurs ganglionnaires que l'évidement radical traditionnel mais en conservant une, deux ou les trois structures qui sont le nerf spinal, le muscle SCM et la VJI. Le type I respecte le nerf spinal, le type II respecte le nerf spinal et la veine jugulaire interne et le type III (fonctionnel) respecte le nerf spinal, la veine jugulaire interne et le muscle sternocléidomastoïdien.
- **L'évidement ganglionnaire sélectif :** il consiste en la préservation d'un ou plusieurs niveaux de ganglions lymphatiques. Il existe plusieurs variantes de l'évidement sélectif du cou (latéral, supraomohyoïdien, postérieur…)

Cet évidement peut se faire dans le même temps opératoire que le geste thyroïdien ou à distance de celui-ci. Un abord endoscopique de la région latéro-cervicale a été décrit ces dernières années (68).

En cas de curage latéral bilatéral, on commence classiquement par le côté homolatéral à la tumeur. Le tracé de l'incision de Kocher peut être prolongé jusqu'au bord latéral des muscles sterno-cléido-mastoïdiens permettant ainsi l'accès aux aires ganglionnaires III, IV et accessoirement Vb.

Le muscle peaucier du cou est incisé, soulevé et disséqué à sa face profonde. Après décollement du lambeau cutanéo-musculaire, la veine jugulaire externe et le nerf grand auriculaire en regard du muscle sternocleidomastoidien (SCM) sont exposés.

Une fois le muscle sterno-cléido-mastoïdien (SCM) rétracté vers l'arrière, la veine jugulaire interne (VJI) apparaît médialement croisée par le muscle omohyoïdien à la jonction des secteurs III et IV.

Il est essentiel de localiser rapidement différentes structures anatomiques clés :

- Le muscle SCM constitue la limite latérale des secteurs II, III et IV
- Le nerf spinal marque la limite entre les secteurs IIA et IIB
- Le muscle digastrique sert de limite antérosupérieure du secteur IIA
- Les racines cervicales profondes et le fascia prévertébral représentent la limite postérieure du curage

Lors de la libération du tiers supérieur du muscle SCM, le chirurgien doit localiser et protéger le nerf spinal. Celui-ci pénètre dans le muscle à la jonction du tiers supérieur et du tiers moyen. Dans 70 % des cas, la veine croise le nerf par-dessous et dans 27 % des cas, elle le surcroise. Parfois, le nerf traverse un dédoublement de la VJI. L'artère occipitale croise la VJI en haut du groupe II et ses branches doivent être coagulées (69–71).

Sa dissection s'effectue d'abord sur sa face externe, puis sur sa face interne. La stimulation mécanique du nerf XI lors de sa dissection provoque des mouvements d'épaule. Une fois que le ventre postérieur du muscle digastrique, le nerf spinal et le bord médial du SCM sont bien exposés, le chirurgien peut commencer l'exérèse du tissu cellulo-graisseux de l'aire IIB, également connue sous le nom de "triangle rétro-spinal".

En zone II, l'évidement est réalisé sous le nerf spinal pour qu'il soit enlevé en mono bloc avec le reste de l'évidement.

La gaine jugulocarotidienne est ouverte, ce qui permet d'exposer le bord externe de la veine et de repérer en dedans la carotide et en arrière le nerf pneumogastrique (X).

La gaine de la veine jugulaire interne est réséquée sur toute sa longueur après la section du muscle omohyoïdien. Le paquet jugulo-carotidien est repoussé en dedans pour exposer la zone de dissection dans son intégralité. Le tissu cellulo-graisseux est soulevé à l'aide d'une pince. Le curage est poursuivi le plus bas possible, jusque dans la région sus-claviculaire.

Il est important de noter qu'en dessous de la zone de section du muscle omohyoidien, les ganglions deviennent plus postérieurs pour devenir rétro-jugulaires et doivent être réséqués.

L'évidement emporte alors le tissu cellulo-graisseux et lymphatique situé dans l'aire limitée en haut par le ventre postérieur du muscle digastrique, en arrière et en profondeur par le plan des muscles prévertébraux et le fascia cervical profond recouvrant les branches du plexus brachial.

Contrairement aux carcinomes des voies aérodigestives supérieures, où la limite inférieure de l'évidement latéral est déterminée par les vaisseaux cervicaux transverses, dans les curages latéraux pour les carcinomes différenciés de la thyroïde, il est essentiel de noter que cette limite est représentée par la clavicule. Il est donc impératif de faire preuve de vigilance pour éviter de laisser des ganglions lymphatiques sous-claviculaires non détectés (51).

Au cours de l'exérèse ganglionnaire certains pièges sont à éviter (71) :

1. Il ne faut pas aller trop loin en arrière au risque de léser le nerf phrénique en avant du scalène antérieur
2. Le nerf spinal devient très superficiel en dehors et en arrière du sterno-cleido-mastoïdien, Il ne faut donc pas aller trop latéralement
3. En dedans, il faut préserver le pneumogastrique

Lors de l'évidement du secteur IV à sa partie basse, une attention particulière devrait être accordée aux vaisseaux lymphatiques (La grande veine lymphatique à droite et le canal thoracique à gauche) et sanguins. La dissection doit être méticuleuse, en prenant soin de ligaturer tous les éléments sanguins ou lymphatiques, à la face dorsale, pour éviter une lymphorrhée postopératoire (72,73).

Au total, lors de l'évidement ganglionnaire central et /ou latéral, il est essentiel d'explorer certaines zones pour détecter les métastases ganglionnaires «cachées» source de récidive des CDT (51):

- En dedans de l'axe carotidien en haut
- En arrière de l'artère carotide commune
- En rétro récurrentiel droit
- En arrière ou en avant de la veine innominée
- En arrière de la fourchette sternale
- En arrière de la veine jugulaire ou sous clavière
- En avant de la veine jugulaire en arrière de l'articulation sterno claviculaire
- Les adénopathies rétro et parapharyngées : extrêmement rares, doivent être recherchées à l'imagerie, et sont dues à une voie de drainage lymphatique reliant le pôle supérieur de la glande thyroïde au système lymphatique rétropharyngé puis parapharyngé. L'exérèse de ces adénopathies peut se faire par voie trancervicale ou parfois par voie transorale (74,75).

En fin d'intervention, la pièce d'évidement ganglionnaire doit être adressée, orientée selon les secteurs prélevés.

2.2.3. Complications de l'évidement ganglionnaire latéral

Le patient doit être informé des modalités et du déroulement de l'intervention ainsi que des risques et des complications chirurgicales éventuelles.

2.2.3.1. Complications nerveuses

- **Parésie ou paralysie des nerfs spinaux**

Les lésions du nerf spinal sont observées lors des évidements des aires II et V. La fréquence de cette atteinte, lors de l'évidement radical modifié, varie dans la littérature entre 11% et 33% (76,77).

Lors de l'évidement, il est impératif de préserver le nerf spinal par une dissection minutieuse (sous contrôle de la vue ou à l'aide d'un monitoring nerveux), en évitant toute traction excessive, toute lésion thermique et toute squelettisation nerveuse extensive. Les lésions peuvent être transitoires ou définitives, et se manifestent par un syndrome de l'épaule douloureuse. Sur le plan clinique, le patient présente des douleurs avec déformation de l'épaule, une limitation de la surélévation de l'épaule, voire sa chute statique avec abduction maximale du bras à 90 degrés.

- **Autres lésions nerveuses**

Elles sont secondaires à des lésions des éléments nerveux : rameau mentonnier du nerf facial, nerf hypoglosse, nerf vague, nerf phrénique, sympathique cervical, nerf lingual. Ces lésions peuvent être secondaires à un étirement, une infiltration nerveuse ou une section accidentelle (77,78).

L'atteinte du rameau mentonnier du nerf facial peut se produire lors de la dissection du secteur IB. Cette complication peut entraîner une paralysie du muscle orbiculaire des lèvres et une chute de l'hémilèvre inférieure du côté affecté.

L'atteinte du nerf hypoglosse est rare et survient lors de l'évidement du secteur IB.

L'atteinte du nerf vague peut entraîner une dysphonie, des difficultés de déglutition et des signes d'atteinte végétative. Une attention particulière est nécessaire lors de la ligature de la veine jugulaire interne ou du canal thoracique et lors de la dissection de la gaine de la veine jugulaire interne pour éviter tout traumatisme de ce nerf.

L'atteinte du nerf phrénique, bien que rare, peut se produire lors de la dissection du fascia cervical profond pendant le curage du secteur IV. Cela peut entraîner une paralysie du diaphragme homolatéral, ce qui peut compromettre la fonction respiratoire.

Une dissection trop médiale au niveau de la face profonde de l'axe carotidien peut entraîner une atteinte du sympathique cervical, se manifestant par un syndrome de Claude Bernard-Horner.

L'atteinte du plexus cervical peut provoquer une anesthésie ou une hypoesthésie du lobule de l'oreille homolatéral Bien que rare, l'atteinte du plexus brachial peut survenir lors de la dissection entre les muscles scalènes antérieur et moyen. Cela peut entraîner une paralysie du membre supérieur, dont la gravité dépendra des racines nerveuses affectées. Il est essentiel de faire

preuve de prudence pour éviter de franchir le fascia cervical profond, qui protège le plexus brachial, afin de minimiser ce risque.

L'identification de ces nerfs ainsi que le neuro-monitoring lors de l'évidement permettent de les préserver autant que possible.

2.2.3.2. Lymphorrée

La lymphorrhée, complication observée dans 0,5 à 1,4 % des cas de thyroïdectomies, peut atteindre 8 % après évidement ganglionnaire du secteur IV. Elle est attribuée à des lésions accidentelles du canal thoracique ou de ses affluents dans la partie inférieure du cou à gauche, ou de la grande veine lymphatique à droite (73,79,80).

La complexité du parcours et des ramifications variables du canal thoracique rendent la prévention totale de la lymphorrhée difficile, même avec un chirurgien expérimenté (72).

En cas d'identification de la lymphorrhée pendant l'opération, une prise en charge immédiate est recommandée (73) .

Après l'opération, la confirmation du diagnostic de lymphorrhée nécessite le dosage des triglycérides dans le liquide de drainage, avec un taux supérieur à 110 mg/dL confirmant la nature chyleuse. La prise en charge dépend du volume quotidien de la fuite :

- Pour un faible volume de lymphorrhée (inférieur à 1 L/24 h), une approche conservatrice, avec un pansement semi-compressif ou compressif et un régime hypolipidique, peut être efficace.
- Pour des volumes plus importants de lymphorrhée (supérieurs à 1 L/24 h) et en cas d'échec du traitement conservateur initial, diverses options sont envisageables : exploration chirurgicale avec application de colle de fibrine, utilisation de lambeaux musculaires locaux en rotation pour obstruer les sites de fuite. Certains auteurs proposent également des techniques plus avancées telles que l'embolisation lymphangiographique du canal thoracique, sa ligature par thoracoscopie ou la sclérothérapie au Picibanil (OK-432) (73,79,80).

2.2.3.3. Complications vasculaires

L'hématome cervical est une complication largement reconnue et potentiellement mortelle et sa fréquence varie entre 0,5 et 4 %. Les principaux facteurs de risque sont les traitements anticoagulants et l'hypertension artérielle non contrôlée. Une réintervention immédiate pour éliminer un hématome compressif est estimée entre 1,2 et 2,1 % (81–83).

La prévention des hématomes requiert une approche globale, commençant par l'évaluation préopératoire du terrain du patient, suivie d'une gestion méticuleuse de l'hémostase pendant l'opération. En postopératoire, il est essentiel d'opter pour un réveil, une extubation douce et une surveillance postopératoire attentive.

2.2.3.4. Complications infectieuses

Elles sont rares (1 à 3%) et généralement secondaires à l'infection d'un hématome méconnu. La prise en charge consiste en un drainage, associé à une antibiothérapie.

3. QUE RESTE-T-IL DE L'EXAMEN EXTEMPORANE? INDICATIONS ET RESULTATS

Rim HADHRI

Le but de l'examen extemporané en pathologie thyroïdienne est de faire un diagnostic rapide de bénignité ou de malignité et de permettre une chirurgie adaptée en un seul temps. Cet examen est réalisé en 3 temps : un premier temps macroscopique qui est essentiel pour repérer le nodule suspect, le 2ème temps est l'examen cytologique par apposition ou raclage et le 3ème temps est l'examen histologique d'une coupe en congélation. Cet examen est limité par les artéfacts de congélation et un échantillonnage limité (84).

Depuis le développement et la standardisation de la cytoponction à l'aiguille fine, il existe une controverse quant à l'utilité de l'examen extemporané surtout que cet examen a peu d'intérêt en cas de carcinome folliculaire et oncocytaire dont le diagnostic est basé sur l'invasion capsulaire et/ ou vasculaire qui sont rarement visualisées lors de l'examen extemporané et qui nécessitent des prélèvements multiples du nodule (84–88).

Cet examen est peu contributif en cas de micro-carcinome papillaire (surtout s'il mesure moins de 2 mm) qui est généralement multifocal et bilatéral (dans 30 % des cas) (84,88). La sensibilité de l'examen extemporané en cas de micro-carcinome papillaire est de 35,4% (84,89).

Le néoplasme folliculaire non invasif de la thyroïde avec caractéristiques nucléaires de type papillaire (NIFT-P) dont le diagnostic nécessite de multiplier les prélèvements constitue également une limite de l'examen extemporané (87,90).

Plusieurs études ont démontré que l'examen extemporané était peu contributif en cas de nodules thyroïdiens de catégorie III (atypies de signification indéterminée) et IV (néoplasme folliculaire ou suspect de néoplasme folliculaire) de Bethesda à la cytoponction, en raison de la faible sensibilité et des taux élevés de faux négatifs (87,90–92). Dans l'étude de Goemann et al, qui a comparé les résultats de la cytoponction et de l'examen extemporané de 316 patients, pour les nodules classés en catégories III et IV, la sensibilité de l'examen extemporané était de 25% (91).

De même, dans l'étude de Ben Gamra et al, incluant 800 examens extemporanés réalisés sur des pièces de résection thyroïdienne, la sensibilité de l'examen extemporané tous types confondus était de 78 % et la spécificité de 100 %. Les auteurs ont conclu que l'examen extemporané avait une parfaite spécificité qui permettait de réaliser la majorité des gestes en un seul temps, mais une sensibilité moins bonne, en rapport avec les tumeurs d'architecture vésiculaire, les microcarcinomes papillaires et les aléas techniques (93,94).

Plusieurs études proposent d'exclure les nodules malins de catégorie VI de Bethesda des indications de l'examen extemporané, parce que le taux de malignité de ces nodules est élevé (89,95,96).

La plupart des études proposent de garder l'indication de l'examen extemporané en cas d'absence de cytoponction préopératoire ou si la cytologie est suspecte de malignité (catégorie V de la classification de Bethesda) afin de gagner en terme de coût et de temps opératoire sans pour autant retentir sur la qualité de la prise en charge (84,86,87,95,97,98).

Les recommandations en pratique clinique de la société tunisienne d'ORL (STORL) 2009 recommandent l'examen histologique extemporané de façon systématique pour orienter la conduite à tenir thérapeutique per-opératoire (94).

4. INDICATIONS OPERATOIRES

Ezer CHEBIL, Rachida BOUATAY

La nature et l'importance du geste de la chirurgie dans la prise en charge initiale des carcinomes différenciés de la thyroïde (CDT) reste controversée. Elles doivent être mises en balance entre une morbidité postopératoire plus élevée en cas de stratégie chirurgicale agressive et le risque potentiellement plus élevé de récidive, associé à une chirurgie initiale moins agressive (95).

Le traitement des cancers différenciés de la thyroïde dépend principalement de l'évaluation préopératoire du risque de récurrence. Cette évaluation se base sur des éléments anamnestiques (âge, antécédents personnels d'irradiation cervicale, antécédents familiaux de cancer de la thyroïde), sur la classification radio-clinique (Thyroïd gland UICC TNM 8 staging system) **(Voir chapitre VIII)**, et sur l'éventuelle présence de signes d'agressivité cytologique.

La planification thérapeutique est un processus multifactoriel impliquant l'étendue du geste chirurgical (lobectomie versus thyroïdectomie totale), la prise en charge ganglionnaire, le traitement adjuvant et les préférences du patient (99,100).

Les indications thérapeutiques doivent être prises lors de la réunion de concertation pluridisciplinaire de cancérologie spécialisée (RCP thyroïde).

4.1. Attitude vis-à-vis de la tumeur primitive

Les impératifs du traitement dans les CDT sont (40,99–101):

- Réséquer la tumeur et toute adénopathie cliniquement significative
- Minimiser le risque de récidive et de métastases
- Faciliter le traitement à l'iode 131
- Permettre une stadification et une stratification pronostique selon les facteurs de risque
- Permettre la surveillance au long cours
- Minimiser la morbidité liée au traitement.

4.1.1. Lobectomie/Loboisthmectomie

La lobectomie ou loboisthmectomie est une option thérapeutique récemment adoptée sur la base de plusieurs études montrant qu'un geste thyroïdien étendu n'est pas corrélé à un meilleur

taux de survie (malgré un risque plus élevé de récidive), et que la lobectomie est associée à un moindre risque de complications postopératoires (40).

Les recommandations de l'ATA 2015 et de l'ESMO 2019 précisent qu'une lobectomie est suffisante pour (40,101,102) :

- Les carcinomes papillaires de 10 mm ou moins, uni focaux, intra thyroïdiens, postérieurs ou adjacents à la trachée, sans adénopathie suspecte ou métastatique (à condition que le lobe controlatéral ne contienne pas de nodule suspect), chez des patients n'ayant pas été irradiés dans l'enfance ou l'adolescence, n'ayant pas d'antécédents de cancer familial (au moins 2 apparentés au premier degré) et / ou chez des patients non porteurs de maladies syndromiques associées à des cancers de la thyroïde.

Selon les **recommandations** de l'ATA (2015), une lobectomie ou loboisthmectomie **peut aussi être proposée** pour (40) :

- Les tumeurs ayant une taille entre 1 cm et 4cm uni focales, cN0 et cM0, chez des patients n'ayant pas été irradiés dans l'enfance ou l'adolescence, n'ayant pas des antécédents familiaux de cancer familial (au moins 2 apparentés au premier degré) et / ou chez des patients non porteurs de maladies syndromiques associés à des cancers de la thyroïde.

En effet, le rationnel justifiant ce changement dans les recommandations de l'ATA (par rapport aux recommandations de 2009) dans la chirurgie primaire des cancers différenciés de la thyroïde, a été fondé sur l'analyse minutieuse et critique de la littérature qui compare les résultats cliniques de la thyroïdectomie totale versus lobectomie ou loboisthmectomie, l'indication post opératoire de l'iode radioactif et la possibilité d'une chirurgie de rattrapage en cas de maladie résiduelle ou récidive (103,104).

Une méta-analyse de 16 études, incluant 175430 patients atteints de cancer différencié de la thyroïde et dont la taille était inférieure à 4 cm, a été publiée en 2020. Cette méta-analyse a conclu que l'étendue de la chirurgie n'affectait pas significativement la survie globale, la survie sans maladie et la survie spécifique de la maladie, ainsi que le taux de récurrence (105).

Au contraire, une étude Coréenne comportant 5266 patients ayant un cancer différencié de la thyroïde de taille variant de 1 à 4 cm a montré que le taux de récidive chez les patients ayant eu une thyroïdectomie totale était de 5,7% contre un taux de 9,4% pour le groupe ayant eu une lobectomie seule avec une différence statistiquement significative (106).

Une revue systématique et une méta-analyse ont comparé le taux de récurrence et la survie en tenant compte de la procédure chirurgicale (thyroïdectomie totale ou lobectomie). Ces études ont trouvé un faible taux de récurrence et un meilleur taux de survie dans le groupe de thyroïdectomie totale pour les tumeurs ayant une taille variant de 2 à 4 cm, avec une différence statistiquement significative, ainsi qu'une absence de différence entre les deux groupes pour les tumeurs ayant une taille variant de 1 à 2 cm (107,108).

Cependant, cette approche pose beaucoup de controverses, les opposants à cette approche se basant sur le taux important de totalisation secondaire (43%) (109,110). Par ailleurs, le suivi des

patients traités par lobectomie reste encore non codifié. En effet, une rémission complète est définie par un taux de thyroglobuline sérique bas et une échographie cervicale normale (40,111), alors qu'après lobectomie simple, la valeur de la thyroglobuline (Tg) reste difficile à évaluer, (le tissu thyroïdien normal pouvant être à l'origine d'un taux variable de Tg sérique). La surveillance après lobectomie pour un cancer de la thyroïde est donc surtout échographique, à la recherche de récidives dites « structurelles », ou visibles à l'imagerie (40).

4.1.2. Totalisation secondaire après lobectomie

Une totalisation thyroïdienne après lobectomie ou isthmectomie est indiquée si l'examen anatomopathologique définitif a conclu à (112):

- Un cancer à cellules de Hürthle, sclérosant diffus, cellules hautes ou peu différenciées
- Un cancer avec invasion vasculaire
- Un cancer faiblement différencié
- Une tumeur > 4 cm
- Une multifocalité
- Des marges de résection positives
- Une extension extra thyroïdienne

4.1.3. Thyroïdectomie totale

Une thyroïdectomie totale est indiquée d'emblée devant au moins l'un des critères suivants (112):

- Des métastases à distance connues
- Une extension extra thyroïdienne
- Une tumeur de taille > 4cm
- Des métastases ganglionnaires du compartiment central ou latéral (N1)
- Des patients ayant été irradiés dans l'enfance ou l'adolescence
- Des patients ayant des antécédents de cancer familial (au moins 2 apparentés au premier degré)
- Des patients porteurs de maladies syndromiques associées à des cancers de la thyroïde
- Une atteinte nodulaire des deux lobes

Les recommandations de la STORL 2009 préconisent une attitude maximaliste. En effet, lorsque le diagnostic de cancer est porté en per-opératoire, une thyroïdectomie totale est préconisée, quelque soit la taille du nodule (94).

4.1.4. Surveillance active

Étant donné le très bon pronostic de carcinomes papillaires < 1 cm uni focaux, intra thyroïdiens, sans adénopathies suspectes ou métastatiques de découverte fortuite par échographie, une

surveillance active est proposée dans ces cas, par des équipes Japonaises qui ont étudié l'évolution naturelle de ces tumeurs en l'absence de chirurgie (113).

Cette stratégie est fondée sur des études de grandes cohortes suivies au long cours (10 ans) qui ont constaté que l'âge était le seul facteur de risque de progression tumorale et de métastases ganglionnaires (114). En effet, le risque de progression tumorale (≥ 3mm) à 5 ans était de 4 % pour les patients âgés de plus de 60 ans alors qu'il était de 9 % pour les patients âgés de moins de 40 ans. Le risque d'apparition d'adénopathies métastatiques pour les patients jeunes était de 5% à 5 ans, versus 0,5% pour les patients de plus de 60 ans (115).

Cette attitude ne concerne que les micro-carcinomes papillaires de la thyroïde présentant les critères suivants (89,105) :

- Patient d'âge avancé et /ou à haut risque chirurgical
- Absence d'antécédent personnel d'irradiation cervicale
- Absence d'antécédents familiaux de cancer de la thyroïde
- Absence de métastases ganglionnaires ou à distance
- Nodule antérieur unifocal
- Tumeurs n'étant ni situées sur le trajet du nerf laryngé récurrent, ni attachées à la trachée à par un angle obtus

Le protocole de surveillance consiste à suivre les patients par une échographie tous les six mois pendant deux ans, puis tous les ans.

Si la surveillance échographique et cytologique détecte une augmentation de taille de plus de 3 mm ou l'apparition d'une adénopathie métastatique (prouvée par cytoponction et sur le dosage de la Tg dans le liquide de ponction), la chirurgie s'impose selon la nouvelle stadification du risque.

En Tunisie, cette attitude n'est pas consensuelle. Malgré les nombreux consensus, la prise en charge thérapeutique des microcarcinomes papillaires (MCP) reste controversée. L'attitude thérapeutique vis-à-vis de la glande thyroïde reste discutée (116). Le consensus de la STORL 2009 recommande de pratiquer une thyroïdectomie totale en cas de diagnostic pré ou per-opératoire du MCP. Une totalisation thyroïdienne dans un 2ème temps opératoire n'est pas indiquée pour les MCP unifocaux, en l'absence d'extension extra thyroïdienne et de nodule controlatéral à l'échographie (94).

4.2. Indications des évidements ganglionnaires

4.2.1. Évidement ganglionnaire thérapeutique (Circonstance de cou cN1)

On définit par cN1 la présence d'adénopathie clinique ou échographique sur le bilan pré opératoire ou peropératoire. Dans la classification TNM 2017 **(Voir chapitre VIII)**, cN1a correspond à la présence d'adénopathie clinique ou échographique dans le secteur central et cN1b dans le secteur latéral.

- **Évidement ganglionnaire thérapeutique central**

L'évidement thérapeutique du secteur VI est recommandé devant une adénopathie repérée cliniquement ou par le bilan radiologique (40,117). Le geste ganglionnaire est recommandé dans le même temps opératoire que la thyroïdectomie.

Selon les recommandations en pratique clinique de la STORL 2009, le CMR bilatéral du secteur central est systématique en présence d'ADP suspecte pré ou peropératoire (94).

- **Evidement ganglionnaire thérapeutique latéral**

En cas d'adénopathie métastatique dans le secteur latéral, un évidement ganglionnaire thérapeutique doit être réalisé en même temps que la thyroïdectomie (118).

Les métastases cervicales latérales sont rarement retrouvées au niveau du secteur I ou au-dessus du nerf spinal (118). Ainsi, pour minimiser les risques opératoires sur le rameau mentonnier du nerf facial et sur le nerf spinal, il est recommandé de réaliser l'évidement des secteurs **IIa, III, IV et Vb** (119).

Ce curage peut être limité aux secteurs III et IV lorsque l'un de ces secteurs (ou les deux) est atteint avec une échographie ne retrouvant pas de ganglions suspects dans les autres secteurs latéraux. Un curage prophylactique du secteur VB peut être discuté en présence d'adénopathies avérées dans les secteurs II, III et IV (Niveau de preuve ++ Grade B) (120).

L'exérèse limitée aux ganglions macroscopiques ou « picking » n'est pas recommandée car le risque de récidive ganglionnaire avec cette attitude est 10 fois plus élevé qu'avec un évidement réglé (121).

En présence d'adénopathies du secteur latéral, palpables cliniquement ou suspectes à l'échographie, un curage homolatéral des secteurs II, III et IV est indiqué selon les recommandations de la STORL (94).

En cas d'atteinte centrale clinique cN1a sans signes d'atteinte latérale, un évidement latéral prophylactique du côté de la lésion est controversé **(Tableau III**).

Les partisans de l'évidement latéral en cas de cN1a argumentent leur attitude par la fréquence élevée de l'association entre l'envahissement ganglionnaire au niveau du compartiment central (cN1a) et l'atteinte du compartiment latéral (122). Ce risque est estimé à un OR de 7,8 (95% CI = 6,13–10,02, $p < 0.0001$) dans la méta-analyse de Y.K. So et al (123).

Un évidement ganglionnaire radical est indiqué dans les cas de volumineuse adénopathie, en rupture capsulaire massive ou d'envahissement des structures de voisinage visualisés à l'imagerie préopératoire (117).

Tableau III : Tableau récapitulatif des recommandations des évidements ganglionnaires

Société savante	Année	Type d'atteinte ganglionnaire	
		N1a	N1b
STORL (94)	2009	Evidement central bilatéral	Evidement central bilatéral + Evidement latéral homolatéral (II, III, IV)
SFORL (117)	2012	Evidement central bilatéral + Evidement latéral homolatéral IIA, III, IV + Evidement latéral controlatéral IIA, III, IV si pT4	Evidement central bilatéral + Evidement latéral homolatéral + Evidement latéral controlatéral si adénopathie ipsilatérale > 3cm
American Thyroid Association (ATA) (40)	2016	Evidemment central (recommandation forte, niveau de preuve moyen)	Evidement central (recommandation faible, bas niveau de preuve) + Evidement latéral si envahissement ganglionnaire latéral prouvé en cytologie pré opératoire (recommandation forte, niveau de preuve moyen)
European Society for Medical Oncology (102)	2019	Evidemment central	Evidement central bilatéral + un évidement latéral homolatéral complet adapté à l'envahissement ganglionnaire
NCCN (112)	2022	Evidemment central	Evidement central + un évidement latéral homolatéral complet adapté à l'envahissement ganglionnaire clinique ou cytologique
SFE-AFCE-SFMN (7)	2022	Evidement central ipsilatéral (bilatéral pour les cancers bilatéraux, isthmiques)	Evidement central au moins ipsilatéral au ganglion latéral atteint + évidement des groupes III et IV (+/- IIA, IIB et V si évidence d'atteinte ganglionnaire)

4.2.2. Evidement central prophylactique (ECP)

L'évidement ganglionnaire central prophylactique (ECP) est un sujet de controverse, compte tenu des bénéfices cliniques versus comorbidités potentielles sur le nerf laryngé inférieur et les glandes parathyroïdes.

Le principal argument des partisans de l'ECP est son intérêt dans la détection des métastases occultes cN0 pN+ (124). En effet, Hughes et al ont rapporté un taux de métastases occultes de 60 % chez des patients ayant eu un ECP (125). Étant donné que le compartiment central est accessible par la même voie d'abord que la thyroïdectomie, l'ECP permet d'établir le stade pathologique pN qui va changer le statut du patient et conduire à un ajustement de la stratégie

thérapeutique, notamment, pour le traitement par iode radioactif ainsi que pour la surveillance ultérieure.

Plusieurs études ont retrouvé une amélioration du taux de survie sans récidive lorsque l'ECP avait été réalisé lors de la thyroïdectomie totale, par rapport à la thyroïdectomie totale isolée (126,127).

Pour les opposants de l'ECP, la résection des métastases occultes, supposées être des micro-métastases (< 2 mm), n'est pas un facteur pronostique car il s'agit le plus souvent de tumeurs indolentes, et l'administration d'iode radioactif est capable de traiter ces micro-métastases en cas de besoin (128).

Par ailleurs, il n'y a pas de réel impact sur la survie sans maladie, alors que le risque de complications liées à la dissection plus importante du nerf laryngé inférieur et des glandes parathyroïdes, est considérable (24,129,130). Selon la méta-analyse de Wang et al (131), l'incidence d'hypocalcémie permanente (OR 4,24, 95% IC 1,05-17,22, P = 0,043) et d'hypoparathyroïdie transitoire (OR 2,14, 95% IC 1,34-3,42, P =0,001) est plus élevé dans le groupe des patients ayant eu un ECP associé à une thyroïdectomie totale.

Pour les cancers à faible risque de récidive (T1-2, cN0) selon la classification TNM, et sans autres critères de risque selon la classification de l'ATA, la thyroïdectomie seule est recommandée comme traitement de référence par plusieurs sociétés savantes à savoir l'American Thyroïd Association (40), la société européenne des chirurgiens endocriniens (132), l'Association Allemande des chirurgiens endocriniens (133) **(Tableau IV).**

Selon l'American thyroid association (2015) et la SFORL (38,40), l'évidement central prophylactique uni ou bilatéral est recommandé en cas de tumeur T3 ou T4 cN0.

Selon l'étude de Ben M'Hamed et al, portant sur 71 patients ayant un cancer différencié de la thyroïde, Après étude univariée, 3 facteurs ont été identifiés comme prédictifs d'atteinte ganglionnaire central : la bilatéralité (P=0.045), l'envahissement extra thyroïdien (P = 0,000) et l'effraction capsulaire (P = 0,006). L'envahissement extra thyroïdien était le seul facteur reconnu comme facteur indépendant prédictif d'atteinte ganglionnaire métastatique du compartiment central (p =0,023). Les auteurs ont conclu que la lymphadénectomie centrale devait donc être raisonnée, adaptée au patient, à la tumeur et à l'envahissement ganglionnaire suspecté sur la clinique, l'échographie, la cytologie et les données anatomopathologiques. Une lymphadénectomie centrale, ramenant au moins six adénopathies permettant un bilan d'extension précis, doit être réalisée dès qu'existent des facteurs péjoratifs d'envahissement ganglionnaire (134).

Tableau IV : Evolution des recommandations des sociétés savantes sur l'indication de l'évidement ganglionnaire central prophylactique (ECP) pour les carcinomes différenciés de la thyroïde à faible risque de récidive

Société savante	Année	Indication de l'ECP
Société Tunisienne d'ORL (94)	2009	Recommandé (ECP bilatéral)
Société Française d'ORL (38)	2012	Recommandé (ECP uni ou bilatéral)
Société européenne des chirurgiens endocriniens (ESES) (132)	2014	Recommandé si âge > 45 ans ou < 15 ans Sexe masculin Tumeur multifocale ou bilatérale
British thyroid association (135)	2014	Recommandé (ECP bilatéral) si âge > 45 ans tumeur multifocale, extension extra capsulaire
American thyroid association (40)	2015	Non recommandé

L'extension de l'évidement central prophylactique (unilatéral ou bilatéral) est un sujet de controverse dans la littérature. Certaines études ont suggéré que l'ECP unilatéral pourrait être adéquat car le taux de complications (hypoparathyroïdie transitoire ou permanente) était inférieur à celui de l'ECP bilatéral tout en ayant un résultat oncologique similaire (133,136). Cependant, d'autres études, ont recommandé l'ECP bilatéral systématique pour la stadification optimale du cancer ce qui améliore la survie sans maladie et le contrôle locorégional (137).

4.2.3. Evidement latéral prophylactique

La majorité des sociétés savantes ne recommandent pas d'évidement prophylactique du secteur latéral (118). Pour les patients atteints de cancer différencié de la thyroïde, le taux de micro-métastases ganglionnaires dans le compartiment latéral est de 23% à 32% (138). En plus, l'évidement prophylactique du compartiment latéral est pourvoyeur des complications chirurgicales de 23% à 50% selon les séries.
Selon le consensus de la STORL 2009, en l'absence d'adénopathie décelable, l'attitude vis-à-vis des secteurs latéraux n'a pas fait l'unanimité du groupe de travail (94).
Selon Ben M'Hamed et al, Les curages latéraux ne doivent être que des curages de nécessité (134).

4.3. Algorithme décisionnel

La **figure 11** illustre un algorithme décisionnel proposé après revue et synthèse de la littérature.

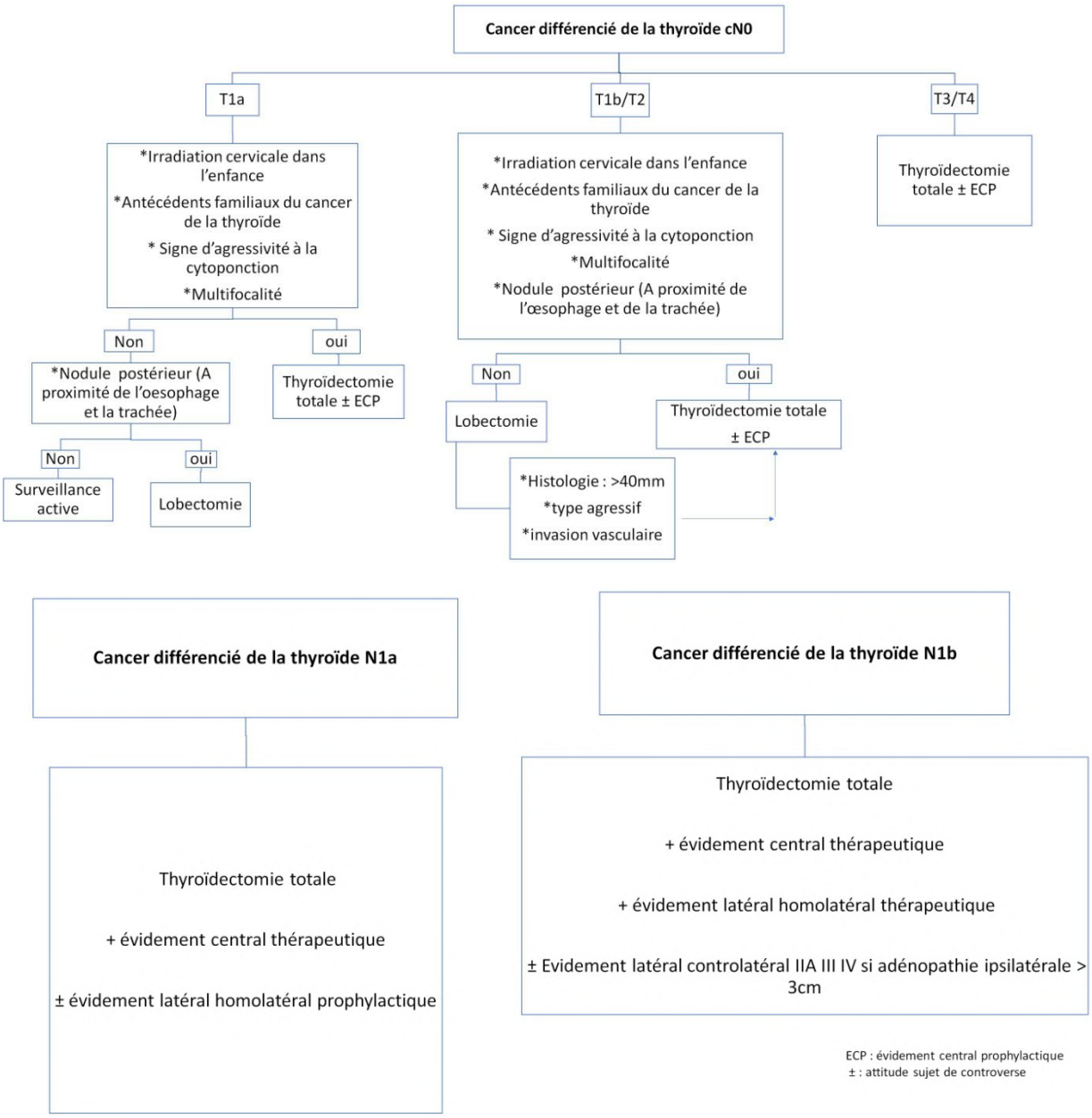

Figure 11 : Algorithme décisionnel de prise en charge primaire du carcinome différencié de la thyroïde après revue et synthèse de la littérature (40,112,117,132)

RÉFÉRENCES

1. Defechereux T, Meurisse M. Hemostasis and ultrasonic shears for thyroid surgery. In: Annales de Chirurgie. 2005. p. 154‑6.
2. Peix JL, Lifante JC, Maillard L. Évolution récente de la chirurgie thyroïdienne. Bulletin de l'Académie Nationale de Médecine. 2017;201(4‑6):707‑13.
3. Grani G, Sponziello M, Pecce V, Ramundo V, Durante C. Contemporary thyroid nodule evaluation and management. The Journal of Clinical Endocrinology & Metabolism. 2020;105(9):2869‑83.
4. Tran Ba Huy P. Kania R ; Thyroïdectomie. EMC. 2004
5. Di Filippo L, Giugliano G, Tagliabue M, Gandini S, Sileo F, Allora A, et al. Total thyroidectomy versus lobectomy: Surgical approach to T1-T2 papillary thyroid cancer. Acta Otorhinolaryngologica Italica. 2020;40(4):254.
6. Liddy W, Bonilla-Velez J, Triponez F, Kamani D, Randolph G. Principles in thyroid surgery. In: Surgery of the Thyroid and Parathyroid Glands. Elsevier; 2021. p. 272‑93.
7. Borson-Chazot F, Buffet C, Decaussin-Petrucci M, Do Cao C, Drui D, Leboulleux S, et al. SFE-AFCE-SFMN 2022 consensus on the management of thyroid nodules: Synthesis and algorithms. In: Annales d'Endocrinologie. Elsevier; 2022. p. 440‑53.
8. Marcus B, Edwards B, Yoo S, Byrne A, Gupta A, Kandrevas J, et al. Recurrent laryngeal nerve monitoring in thyroid and parathyroid surgery: the University of Michigan experience. The Laryngoscope. 2003;113(2):356‑61.
9. Pisanu A, Porceddu G, Podda M, Cois A, Uccheddu A. Systematic review with meta-analysis of studies comparing intraoperative neuromonitoring of recurrent laryngeal nerves versus visualization alone during thyroidectomy. journal of surgical research. 2014;188(1):152‑61.
10. Ku D, Hui M, Cheung P, Chow O, Smith M, Riffat F, et al. Meta-analysis on continuous nerve monitoring in thyroidectomies. Head & Neck. 2021;43(12):3966‑78.
11. Huang HY, Lien CF, Wang CC, Wang CC, Hwang TZ, Shih YC, et al. Necessity of Routinely Testing the Proximal and Distal Ends of Exposed Recurrent Laryngeal Nerve During Monitored Thyroidectomy. Frontiers in Endocrinology. 2022;13:923804.
12. Orloff LA. Methylene blue and sestamibi: complementary tools for localizing parathyroids. The Laryngoscope. 2001;111(11):1901‑4.
13. Graves CE, Suh I. The current status of remote access thyroidectomy in the United States. Surgery. 2020;168(5):845‑50.
14. Gorobeiko M, Dinets A. Intraoperative detection of parathyroid glands by autofluorescence identification using image-based system: report of 15 cases. Journal of Medical Case Reports. 2021;15(1):1‑8.
15. Schlumberger M. Cancer papillaire et folliculaire de la thyroïde. In: Annales d'endocrinologie. Elsevier; 2007. p. 120‑8.
16. Hartl DM. The place of new haemostatic techniques in thyroid surgery. European Annals of Otorhinolaryngology, Head and Neck Diseases. 2011;128(4):200‑2.
17. Gagner M, Inabnet Iii BW, Biertho L. Thyroïdectomie endoscopique pour nodules thyroïdiens isolés. In: Annales de chirurgie. Elsevier; 2003. p. 696‑701.

18. Anuwong A. Transoral endoscopic thyroidectomy vestibular approach: a series of the first 60 human cases. World journal of surgery. 2016;40:491‑7.

19. Deroide G, Honigman I, Berthe A, Branger F, Cussac-Pillegand C, Richa H, et al. Trans oral endoscopic thyroidectomy (TOETVA): first French experience in 90 patients. Journal of Visceral Surgery. 2021;158(2):103‑10.

20. Chen YH, Kim HY, Anuwong A, Huang TS, Duh QY. Transoral robotic thyroidectomy versus transoral endoscopic thyroidectomy: a propensity-score-matched analysis of surgical outcomes. Surgical Endoscopy. 2021;35:6179‑89.

21. Prades JM, Lelonge Y, Gavid M, Bergandi F. Voie d'abord pelvi-buccale et thyroïdectomie endoscopique: anatomie chirurgicale. Morphologie. 2021;105(350):S43.

22. Chereau N, Paladino NC, Criqui CN, Tresallet C, Deroide G, Caiazzo R. Transoral endoscopic thyroidectomy vestibular approach (TOETVA). Recommendations of the AFCE (Francophone Association of Endocrine Surgery) with the SFE (French Society of Endocrinology) and the SFMN (French Society of Nuclear Medicine). Journal of Visceral Surgery. 2023;

23. Wu Z, Tian Y, Chen Z, Su A. Transoral Endoscopic Thyroidectomy Vestibular Approach for Thyroid Lobectomy. Journal of Visualized Experiments: Jove. 2023;(195).

24. Scheller B, Culié D, Poissonnet G, Dassonville O, D'Andréa G, Bozec A. Recent Advances in the Surgical Management of Thyroid Cancer. Current Oncology. 2023;30(5):4787‑804.

25. Christou N, Mathonnet M. Quelles sont les complications après thyroïdéctomie totale? Journal de Chirurgie Viscérale. 2013;150(4):276‑84.

26. Frey S, Van Den Heede K, Triponez F, Bizard JP, Godiris-Petit G, Pattou F. Prévention de l'hypocalcémie et de l'hypoparathyroïdie après thyroïdectomie totale. Recommandations de l'AFCE (Association francophone de chirurgie endocrinienne) avec la SFE (Société française d'endocrinologie) et la SFMN (Société française de médecine nucléaire). Journal de Chirurgie Viscérale. 2023;

27. Duclos A, Peix JL, Colin C, Kraimps JL, Menegaux F, Pattou F, et al. Influence of experience on performance of individual surgeons in thyroid surgery: prospective cross sectional multicentre study. Bmj. 2012;344.

28. Rosato L, Avenia N, Bernante P, De Palma M, Gulino G, Nasi PG, et al. Complications of thyroid surgery: analysis of a multicentric study on 14,934 patients operated on in Italy over 5 years. World journal of surgery. 2004;28:271‑6.

29. Wang X, Wang S lan, Cao Y, Li C qiao, He W, Guo Z ming. Postoperative hypoparathyroidism after thyroid operation and exploration of permanent hypoparathyroidism evaluation. Frontiers in Endocrinology. 2023;14:1182062.

30. Unlu MT, Aygun N, Demircioglu ZG, Isgor A, Uludag M. Effects of central neck dissection on complications in differentiated thyroid cancer. The Medical Bulletin of Sisli Etfal Hospital. 2021;55(3):310.

31. Roh JL, Park JY, Park CI. Total thyroidectomy plus neck dissection in differentiated papillary thyroid carcinoma patients: pattern of nodal metastasis, morbidity, recurrence, and postoperative levels of serum parathyroid hormone. Annals of surgery. 2007;245(4):604.

32. Chen Z, Zhao Q, Du J, Wang Y, Han R, Xu C, et al. Risk factors for postoperative hypocalcaemia after thyroidectomy: A systematic review and meta-analysis. Journal of International Medical Research. 2021;49(3):0300060521996911.

33. Ardito G, Revelli L, Polistena A, Lucchini R, Giustozzi E, Guidi ML, et al. Complications of neck dissections in papillary thyroid carcinoma: a modified procedure to reduce parathyroid morbidity. in vivo. 2016;30(3):303‑8.

34. Qiu Y, Fei Y, Xing Z, Zhu J, Luo Y, Su A. Does the number of autotransplanted parathyroid glands affect postoperative hypoparathyroidism and serum parathyroid hormone levels? Asian Journal of Surgery. 2022;45(1):117‑24.

35. Orloff LA, Wiseman SM, Bernet VJ, Fahey III TJ, Shaha AR, Shindo ML, et al. American Thyroid Association statement on postoperative hypoparathyroidism: diagnosis, prevention, and management in adults. Thyroid. 2018;28(7):830‑41.

36. Wang Y, Xiao Y, Pan Y, Yang S, Li K, Zhao W, et al. The effectiveness and safety of prophylactic central neck dissection in clinically node-negative papillary thyroid carcinoma patients: A meta-analysis. Frontiers in Endocrinology. 2023;13:1094012.

37. Huang T, Zhong X, He T, Zhang W, He Z. Establishing a predictive model of hypoparathyroidism after total thyroidectomy and central lymph node dissection for postoperative calcium supplementation selectively. Annals of Translational Medicine. 2022;10(12).

38. Guerrier B, Berthet JP, Cartier C, Dehesdin D, Edet-Sanson A, Le Clech G, et al. French ENT Society (SFORL) practice guidelines for lymph-node management in adult differentiated thyroid carcinoma. European Annals of Otorhinolaryngology, Head and Neck Diseases. 2012;129(4):197‑206.

39. Khan MI, Waguespack SG, Hu MI. Medical management of postsurgical hypoparathyroidism. Endocrine Practice. 2011;17:18‑25.

40. Haugen BR, Alexander EK, Bible KC, Doherty GM, Mandel SJ, Nikiforov YE, et al. 2015 American Thyroid Association management guidelines for adult patients with thyroid nodules and differentiated thyroid cancer: the American Thyroid Association guidelines task force on thyroid nodules and differentiated thyroid cancer. Thyroid. 2016;26(1):1‑133.

41. Sun P, Mak TK, Li J, Wang C. Endoscopic left central lymph node dissection of thyroid cancer: safe, feasible, and relatively easy. Surgical Innovation. 2021;28(6):747‑53.

42. Kim D, Kwon HK, Shin SC, Sung ES, Jeon YK, Kim BH, et al. Right posterior paratracheal lymph nodes metastasis is one of the predictive factors in right-sided papillary thyroid carcinoma. Surgery. 2019;166(6):1154‑9.

43. Zhou M, Duan Y, Ye B, Wang Y, Li H, Wu Y, et al. Pattern and predictive factors of metastasis in lymph nodes posterior to the right recurrent laryngeal nerve in papillary thyroid carcinoma. Frontiers in Endocrinology. 2022;13:914946.

44. Yang S, Zhou L, Lu Z, Ma B, Ji Q, Wang Y. Systematic review with meta-analysis of intraoperative neuromonitoring during thyroidectomy. International Journal of Surgery. 2017;39:104‑13.

45. Robbins KT, Shaha AR, Medina JE, Califano JA, Wolf GT, Ferlito A, et al. Consensus statement on the classification and terminology of neck dissection. Archives of Otolaryngology–Head & Neck Surgery. 2008;134(5):536‑8.

46. Carty SE, Cooper DS, Doherty GM, Duh QY, Kloos RT, Mandel SJ, et al. Consensus statement on the terminology and classification of central neck dissection for thyroid cancer: the American thyroid association surgery working group with participation from the American association of endocrine surgeons, American academy of otolaryngology—head and neck surgery, and American head and neck society. Thyroid. 2009;19(11):1153‑8.

47. Hartl DM, Breuskin I, Mirghani H, Berdelou A, Déandréis D, Pottier E, et al. Anatomic variability of the upper mediastinal lymph node level VII. World journal of surgery. 2016;40:1899‑903.

48. Randolph GW. Surgery of the thyroid and parathyroid glands: expert consult premium edition-enhanced online features and print. Elsevier Health Sciences; 2012.

49. Sun P, Chen W, Mak TK, Chong TH, Li J, Yang J, et al. Right Central Lymph Node Dissection in Thyroidectomy: Can Endoscopic Chest–Breast Approach Be Used? Journal of Laparoendoscopic & Advanced Surgical Techniques. 2020;30(3):308‑14.

50. Grodski S, Cornford L, Sywak M, Sidhu S, Delbridge L. Routine level VI lymph node dissection for papillary thyroid cancer: surgical technique. Anz Journal of Surgery. 2007;77(4):203‑8.

51. Dana Hartl. Monographie Du nodule thyroïdien au cancer-Diagnostic et traitement. 2018.

52. Pai SI, Tufano RP. Central compartment neck dissection for thyroid cancer: technical considerations. ORL. 2008;70(5):292‑7.

53. Davey MG, Cleere EF, Lowery AJ, Kerin MJ. Intraoperative recurrent laryngeal nerve monitoring versus visualisation alone-A systematic review and meta-analysis of randomized controlled trials. The American Journal of Surgery. 2022;224(3):836‑41.

54. Sabban D, Grislain N, Cosseron S, Gasne C, Périé S. How blue lining the recurrent laryngeal nerve can aid in re-operative surgery? European Annals of Otorhinolaryngology, Head and Neck Diseases. 2022;139(2):95‑7.

55. Wu CW, Dionigi G, Barczynski M, Chiang FY, Dralle H, Schneider R, et al. International neuromonitoring study group guidelines 2018: Part II: Optimal recurrent laryngeal nerve management for invasive thyroid cancer—incorporation of surgical, laryngeal, and neural electrophysiologic data. The Laryngoscope. 2018;128:S18‑27.

56. Miyamaru S, Murakami D, Nishimoto K, Kodama N, Tashiro J, Miyamoto Y, et al. Optimal management of the unilateral recurrent laryngeal nerve involvement in patients with thyroid cancer. Cancers. 2021;13(9):2129.

57. Masuoka H, Miyauchi A. Intraoperative Management of the Recurrent Laryngeal Nerve Transected or Invaded by Thyroid Cancer. Frontiers in Endocrinology. 2022;13:884866.

58. Dong Z, Liu W, Peng Y, Zhan X, Su Y, Diao C, et al. Single inferior parathyroid autotransplantation during total thyroidectomy with bilateral central lymph node dissection for papillary thyroid carcinoma: a retrospective cohort study. World Journal of Surgical Oncology. 2023;21(1):102.

59. Kuczma P, Demarchi MS, Leboulleux S, Trésallet C, Mavromati M, Djafarrian R, et al. Central node dissection in papillary thyroid carcinoma in the era of near-infrared fluorescence. Frontiers in Endocrinology. 2023;14:1110489.

60. Gaujoux S, Gharios J, Avisse C, Renard Y, Hartl D. Étendue du curage thérapeutique. Recommandations de l'AFCE (Association francophone de chirurgie endocrinienne) avec la SFE (Société française d'endocrinologie) et la SFMN (Société française de médecine nucléaire). Journal de Chirurgie Viscérale. 2023;

61. Sheahan P, O'Connor A, Murphy MS. Risk factors for recurrent laryngeal nerve neuropraxia postthyroidectomy. Otolaryngology–Head and Neck Surgery. 2012;146(6):900‑5.

62. Hwang YS, Shim MR, Kim GJ, Lee DH, Nam IC, Park JO, et al. Development and validation of the thyroidectomy-related voice and symptom questionnaire (TVSQ). Journal of Voice. 2022;36(1):145-e15.

63. Kovatch KJ, Reyes-Gastelum D, Hughes DT, Hamilton AS, Ward KC, Haymart MR. Assessment of voice outcomes following surgery for thyroid cancer. JAMA Otolaryngology–Head & Neck Surgery. 2019;145(9):823‑9.

64. Abaalkhail M, Alessa M, AlKhashan R, Alasmari YS, Mesallam TA, Farahat M, et al. Validity and Reliability of the Arabic Thyroidectomy-Related Voice and Symptom Questionnaire (A-TVSQ) for Assessing Post-Thyroidectomy Patients. Journal of Voice. 2023;

65. Robbins KT, Clayman G, Levine PA, Medina J, Sessions R, Shaha A, et al. Neck dissection classification update: revisions proposed by the American Head and Neck Society and the American Academy of Otolaryngology–Head and Neck Surgery. Archives of otolaryngology–head & neck surgery. 2002;128(7):751‑8.

66. Ferlito A, Robbins KT, Shah JP, Medina JE, Silver CE, Al-Tamimi S, et al. Proposal for a rational classification of neck dissections. Head & neck. 2011;33(3):445‑50.

67. Dassonville O, Falk AT, Poissonnet G. Ganglions cervicaux: point de vue du chirurgien. Cancer/Radiothérapie. 2014;18(5‑6):549‑52.

68. Zhang Z, Sun B, Ouyang H, Cong R, Xia F, Li X. Endoscopic lateral neck dissection: a new frontier in endoscopic thyroid surgery. Frontiers in Endocrinology. 2021;12:796984.

69. Overland J, Hodge JC, Breik O, Krishnan S. Surgical anatomy of the spinal accessory nerve: review of the literature and case report of a rare anatomical variant. The Journal of Laryngology & Otology. 2016;130(10):969‑72.

70. Johal J, Iwanaga J, Tubbs K, Loukas M, Oskouian RJ, Tubbs RS. The accessory nerve: a comprehensive review of its anatomy, development, variations, landmarks and clinical considerations. The anatomical record. 2019;302(4):620‑9.

71. Trésallet C, Menegaux F. Curage ganglionnaire jugulocarotidien dans les cancers thyroïdiens. Journal de Chirurgie. 2005;142(3):168‑71.

72. Ratnayake CBB, Escott ABJ, Phillips ARJ, Windsor JA. The anatomy and physiology of the terminal thoracic duct and ostial valve in health and disease: potential implications for intervention. Journal of Anatomy. 2018;233(1):1‑14.

73. Chang GH, Lee CY, Tsai YT, Fang CC, Fang KH, Tsai MS, et al. Strategic approach to massive chylous leakage after neck dissection. In: Healthcare. MDPI; 2021. p. 379.

74. Harrathi K, El Omri M, Fradi R, El Korbi A, Kolsi N, Bouatay R, Koubaa J . Parapharyngeal metastasis from papillary thyroid microcarcinoma. Pan African Medical Journal. 2020;37(18). 10.11604/pamj.2020.37.18.22933

75. Hartl DM, Leboulleux S, Vélayoudom-Céphise FL, Mirghani H, Déandréis D, Schlumberger M. Management of retropharyngeal node metastases from thyroid carcinoma. World Journal of Surgery. 2015;39:1274‑81.

76. Polistena A, Ranalli M, Avenia S, Lucchini R, Sanguinetti A, Galasse S, et al. The role of IONM in reducing the occurrence of shoulder syndrome following lateral neck dissection for thyroid cancer. Journal of Clinical Medicine. 2021;10(18):4246.

77. Larsen MH, Lorenzen MM, Bakholdt V, Sørensen JA. The prevalence of nerve injuries following neck dissections-a systematic review and meta-analysis. Dan Med J. 2020;67(8):A08190464.

78. Pino A, Mazzeo C, Frattini F, Zhang D, Wu CW, Zanghì G, et al. Lymph Node Dissection Morbidity in Thyroid Cancer: An Integrative Review. Medical Bulletin of Sisli Etfal Hospital. 2021;55(4).

79. Hashimoto Y, Teshima M, Yui M, Tatehara S, Iritani K, Furukawa T, et al. OK432 sclerotherapy for refractory chylous leakage after neck dissection. Journal of Surgical Case Reports. 2023;2023(6):rjad310.

80. Moussa AM, Maybody M, Gonzalez-Aguirre AJ, Buicko JL, Shaha AR, Santos E. Thoracic Duct Embolization in Post-neck Dissection Chylous Leakage: A Case Series of Six Patients and Review of the Literature. Cardiovascular and interventional radiology. 2020;43:931‑7.

81. Alqahtani SM, Al-Sohabi HR, Alfattani AA, Alalawi Y, Alfattani A. Post-Thyroidectomy Hematoma: Risk Factors To Be Considered for Ambulatory Thyroidectomy. Cureus. 2022;14(11).

82. Salem FA, Bergenfelz A, Nordenström E, Dahlberg J, Hessman O, Lundgren CI, et al. Evaluating risk factors for re-exploration due to postoperative neck hematoma after thyroid surgery: a nested case-control study. Langenbeck's archives of surgery. 2019;404:815‑23.

83. Thakkar K, Nwangene NL, Maharjan R, Francis S, Carredo CKC, Dahal R, et al. A Comprehensive Management of Neck Hematoma in Post-Thyroidectomy Patient for Papillary Thyroid Cancer: A Case Report. Cureus. 2023;15(7).

84. Stanciu-Pop C, Pop FC, Thiry A, Scagnol I, Maweja S, Hamoir E, et al. Intérêts et limites de l'examen extemporané en pathologie thyroïdienne: Revue systématique de la littérature et évaluation fondée sur les épreuves. Revue Médicale de Liège. 2015;70(12).

85. Mekni A, Limaiem F, Cherif K, Chelly I, Sahtout S, Bellil K, et al. Valeur de l'examen extemporané en pathologie thyroïdienne: Étude rétrospective de 1534 examens consécutifs. La Presse Médicale. 2008;37(6):949‑55.

86. Guevara N, Lassalle S, Benaim G, Sadoul JL, Santini J, Hofman P. Role of frozen section analysis in nodular thyroid pathology. European annals of otorhinolaryngology, head and neck diseases. 2015;132(2):67‑70.

87. Cohen MA, Patel KR, Gromis J, Kutler DI, Kuhel WI, Stater BJ, et al. Retrospective evaluation of frozen section use for thyroid nodules with a prior fine needle aspiration diagnosis of Bethesda II-VI: The Weill Cornell Medical College experience. World Journal of Otorhinolaryngology-Head and Neck Surgery. 2015;1(01):5‑10.

88. Prades JM, Querat C, Dumollard JM, Richard C, Gavid M, Timoshenko AA, et al. Thyroid nodule surgery: Predictive diagnostic value of fine-needle aspiration cytology and frozen section. European annals of otorhinolaryngology, head and neck diseases. 2013;130(4):195‑9.

89. Antic T, Taxy JB. Thyroid frozen section: supplementary or unnecessary? The American journal of surgical pathology. 2013;37(2):282‑6.

90. Najah H, Tresallet C. Role of frozen section in the surgical management of indeterminate thyroid nodules. Gland surgery. 2019;8(Suppl 2):S112.

91. Goemann IM, Paixão F, Migliavacca A, Guimarães JR, Scheffel RS, Maia AL. Intraoperative frozen section performance for thyroid cancer diagnosis. Archives of Endocrinology and Metabolism. 2022;66:50‑7.

92. Li H, Goh JPN, Anand KA, Bundele MM, Fu EWZ, Gan JY, et al. Routine intraoperative frozen section adds little value to the management of thyroid nodules with Bethesda III cytology. Annals of the Academy of Medicine, Singapore. 2021;50(11):865‑7.

93. Gamra OB, Hariga I, Azaza F, Romdhane N, Zairi D, Abid W, et al. Valeur de l'examen extemporane en pathologie thyroïdienne. Journal Tunisien d'ORL et de Chirurgie Cervico-Faciale. 2013;30:26‑8.

94. Mbarek C, Ben slama C, Benzarti S. Recommandations en pratique clinique: Prise en charge du nodule thyroïdien. J. TUN ORL. 2009;23:1-41.

95. Ye Q, Woo JS, Zhao Q, Wang P, Huang P, Chen L, et al. Fine-needle aspiration versus frozen section in the evaluation of malignant thyroid nodules in patients with the diagnosis of suspicious for malignancy or malignancy by fine-needle aspiration. Archives of Pathology & Laboratory Medicine. 2017;141(5):684‑9.

96. Nguyen TPX, Truong VT, Kakudo K, Vuong HG. The diversities in thyroid cytopathology practices among Asian countries using the Bethesda system for reporting thyroid cytopathology. Gland Surgery. 2020;9(5):1735.

97. Zhu Y, Song Y, Xu G, Fan Z, Ren W. Causes of misdiagnoses by thyroid fine-needle aspiration cytology (FNAC): our experience and a systematic review. Diagnostic pathology. 2020;15(1):1‑8.

98. Chouchen H, Bouzidi D. Prise en charge des nodules thyroïdiens : place de l'examen extemporané à l'ère de la cytoponction. Th.FMT; 2023.

99. Stewart LA, Kuo JH. Advancements in the treatment of differentiated thyroid cancer. Therapeutic Advances in Endocrinology and Metabolism. 2021;12:20420188211000252.

100. McDow AD, Pitt SC. Extent of surgery for low-risk differentiated thyroid cancer. Surgical Clinics. 2019;99(4):599‑610.

101. Adam MA, Pura J, Gu L, Dinan MA, Tyler DS, Reed SD, et al. Extent of surgery for papillary thyroid cancer is not associated with survival: an analysis of 61,775 patients. Annals of surgery. 2014;260(4):601‑7.

102. Filetti S, Durante C, Hartl D, Leboulleux S, Locati LD, Newbold K, et al. Thyroid cancer: ESMO Clinical Practice Guidelines for diagnosis, treatment and follow-up. Annals of Oncology. 2019;30(12):1856‑83.

103. Krajewska J, Kukulska A, Samborski K, Czarniecka A, Jarzab B. Lobo-isthmectomy in the management of differentiated thyroid cancer. Thyroid Research. 2023;16(1):1‑13.

104. Kim BW, Yousman W, Wong WX, Cheng C, McAninch EA. Less is more: comparing the 2015 and 2009 American Thyroid Association guidelines for thyroid nodules and cancer. Thyroid. 2016;26(6):759‑64.

105. Bojoga A, Koot A, Bonenkamp J, de Wilt J, IntHout J, Stalmeier P, et al. The impact of the extent of surgery on the long-term outcomes of patients with low-risk differentiated non-medullary thyroid cancer: a systematic meta-analysis. Journal of Clinical Medicine. 2020;9(7):2316.

106. Choi JB, Lee SG, Kim MJ, Kim TH, Ban EJ, Lee CR, et al. Oncologic outcomes in patients with 1-cm to 4-cm differentiated thyroid carcinoma according to extent of thyroidectomy. Head & Neck. 2019;41(1):56‑63.

107. Rajjoub SR, Yan H, Calcatera NA, Kuchta K, Wang CHE, Lutfi W, et al. Thyroid lobectomy is not sufficient for T2 papillary thyroid cancers. Surgery. 2018;163(5):1134‑43.

108. Zhang C, Li Y, Li J, Chen X. Total thyroidectomy versus lobectomy for papillary thyroid cancer: a systematic review and meta-analysis. Medicine. 2020;99(6).

109. Luster M, Aktolun C, Amendoeira I, Barczyński M, Bible KC, Duntas LH, et al. European perspective on 2015 American Thyroid Association management guidelines for adult patients with thyroid nodules and differentiated thyroid cancer: proceedings of an interactive international symposium. Thyroid. 2019;29(1):7‑26.

110. Sawant R, Hulse K, Sohrabi S, Yeo JCL, Pal K, Gibb FW, et al. The impact of completion thyroidectomy. European Journal of Surgical Oncology. 2019;45(7):1171‑4.

111. Tuttle RM, Tala H, Shah J, Leboeuf R, Ghossein R, Gonen M, et al. Estimating risk of recurrence in differentiated thyroid cancer after total thyroidectomy and radioactive iodine remnant ablation: using response to therapy variables to modify the initial risk estimates predicted by the new American Thyroid Association staging system. Thyroid. 2010;20(12):1341‑9.

112. Haddad RI, Bischoff L, Ball D, Bernet V, Blomain E, Busaidy NL, et al. Thyroid carcinoma, version 2.2022, NCCN clinical practice guidelines in oncology. Journal of the National Comprehensive Cancer Network. 2022;20(8):925‑51.

113. Ito Y, Miyauchi A, Oda H. Low-risk papillary microcarcinoma of the thyroid: a review of active surveillance trials. European Journal of Surgical Oncology. 2018;44(3):307‑15.

114. Miyauchi A. Clinical trials of active surveillance of papillary microcarcinoma of the thyroid. World journal of surgery. 2016;40:516‑22.

115. Leboulleux S, Tuttle RM, Pacini F, Schlumberger M. Papillary thyroid microcarcinoma: time to shift from surgery to active surveillance? The lancet Diabetes & endocrinology. 2016;4(11):933‑42.

116. Marrakchi J, Mahfoudhi S, Dimassi H, Chahed H, Ihsen S, Bechraoui R, et al. Micro carcinom papillaire de la thyroïde: prise en charge thérapeutique. Journal Tunisien d'ORL et de Chirurgie Cervico-Faciale. 2019;34‑7.

117. Guerrier B, Berthet JP, POIREE S, POTARD G, PRADES JM, RIGHINI C. Recommandation de la Société française d'oto-rhino-laryngologie et de chirurgie de la face et du cou pour la prise en charge ganglionnaire dans les cancers différenciés de souche folliculaire du corps thyroïde chez l'adulte. Recommandation pour la pratique clinique. Annales françaises d'oto-rhino-laryngologie et de pathologie cervico-faciale (Print). 2012;129(4):250‑60.

118. Asimakopoulos P, Shaha AR, Nixon IJ, Shah JP, Randolph GW, Angelos P, et al. Management of the neck in well-differentiated thyroid cancer. Current oncology reports. 2021;23:1‑12.

119. Randolph GW, Duh QY, Heller KS, LiVolsi VA, Mandel SJ, Steward DL, et al. The prognostic significance of nodal metastases from papillary thyroid carcinoma can be stratified based on the size and number of metastatic lymph nodes, as well as the presence of extranodal extension. Thyroid. 2012;22(11):1144‑52.

120. Baud G, Chereau N, de Ponthaud C, Santucci N, Sebag F, Goudet P. Étendue du curage prophylactique dans le traitement chirurgical des cancers différenciés de la thyroïde. Recommandations de l'AFCE (Association francophone de chirurgie endocrinienne) avec la SFE (Société française d'endocrinologie) et la SFMN (Société française de médecine nucléaire). Journal de Chirurgie Viscérale. 2023;

121. Gršić K, Bumber B, Radivojević RC, Leović D. Prophylactic central neck dissection in well-differentiated thyroid cancer. Acta Clinica Croatica. 2020;59(Suppl 1):87.

122. Lan X, Sun W, Zhang H, Dong W, Wang Z, Zhang T. A meta-analysis of central lymph node metastasis for predicting lateral involvement in papillary thyroid carcinoma. Otolaryngology–Head and Neck Surgery. 2015;153(5):731‑8.

123. So YK, Kim MJ, Kim S, Son YI. Lateral lymph node metastasis in papillary thyroid carcinoma: a systematic review and meta-analysis for prevalence, risk factors, and location. International Journal of Surgery. 2018;50:94‑103.

124. Yan DG, Zhang B, An CM, Zhang ZM, Li ZJ, Xu ZG, et al. Cervical lymph node metastasis in clinical N0 papillary thyroid carcinoma. Zhonghua er bi yan hou tou Jing wai ke za zhi= Chinese Journal of Otorhinolaryngology Head and Neck Surgery. 2011;46(11):887‑91.

125. Hughes DT, White ML, Miller BS, Gauger PG, Burney RE, Doherty GM. Influence of prophylactic central lymph node dissection on postoperative thyroglobulin levels and radioiodine treatment in papillary thyroid cancer. Surgery. 2010;148(6):1100‑7.

126. Chen L, Wu YH, Lee CH, Chen HA, Loh EW, Tam KW. Prophylactic central neck dissection for papillary thyroid carcinoma with clinically uninvolved central neck lymph nodes: a systematic review and meta-analysis. World journal of surgery. 2018;42(9):2846‑57.

127. Zhao W, You L, Hou X, Chen S, Ren X, Chen G, et al. The effect of prophylactic central neck dissection on locoregional recurrence in papillary thyroid cancer after total thyroidectomy: a systematic review and meta-analysis: pCND for the locoregional recurrence of papillary thyroid cancer. Annals of surgical oncology. 2017;24:2189‑98.

128. EL M. The pros and cons of prophylactic central compartment lymph node dissection for papillary thyroid carcinoma. Thyroid. 2009;19:1153‑8.

129. Liang J, Li Z, Fang F, Yu T, Li S. Is prophylactic central neck dissection necessary for cN0 differentiated thyroid cancer patients at initial treatment? A meta-analysis of the literature. Acta Otorhinolaryngologica Italica. 2017;37(1):1.

130. Ahn J hyuk, Kwak JH, Yoon SG, Yi JW, Yu HW, Kwon H, et al. A prospective randomized controlled trial to assess the efficacy and safety of prophylactic central compartment lymph node dissection in papillary thyroid carcinoma. Surgery. 2022;171(1):182‑9.

131. Wang Y, Xiao Y, Pan Y, Yang S, Li K, Zhao W, et al. The effectiveness and safety of prophylactic central neck dissection in clinically node-negative papillary thyroid carcinoma patients: A meta-analysis. Frontiers in Endocrinology. 2023;13:1094012.

132. Sancho JJ, Lennard TWJ, Paunovic I, Triponez F, Sitges-Serra A. Prophylactic central neck disection in papillary thyroid cancer: a consensus report of the European Society of Endocrine Surgeons (ESES). Langenbeck's archives of surgery. 2014;399:155‑63.

133. Yoo HS, Shin MC, Ji YB, Song CM, Lee SH, Tae K. Optimal extent of prophylactic central neck dissection for papillary thyroid carcinoma: comparison of unilateral versus bilateral central neck dissection. Asian journal of surgery. 2018;41(4):363‑9.

134. M'hamed RB, Mezri S, Zgolli C, Balti M, Chebbi G, Brahem H, et al. Facteurs predictifs d'atteinte ganglionnaire centrale dans les cancers differencies de la thyroïde. Analyses univariée et multivariée. Journal Tunisien d'ORL et de Chirurgie Cervico-Faciale. 2012;28:42‑5.

135. Perros P, Boelaert K, Colley S, Evans C, Evans RM, Gerrard Ba G, et al. Guidelines for the management of thyroid cancer. Clinical endocrinology. 2014;81:1‑122.

136. Li Y, Lao L. Comparison of prophylactic ipsilateral and bilateral central lymph node dissection in papillary thyroid carcinoma: a meta-analysis. Brazilian Journal of Otorhinolaryngology. 2023;89:101318.

137. Barczyński M, Konturek A, Stopa M, Nowak W. Prophylactic central neck dissection for papillary thyroid cancer. Journal of British Surgery. 2013;100(3):410‑8.

138. Chow TCM, Liu SYW. Lymph Node Metastasis in Differentiated Thyroid Cancers. In: Thyroid Cancer-The Road From Genes to Successful Treatment. IntechOpen; 2022.

CHAPITRE VI

Etude histopronostique des carcinomes différenciés de la thyroïde

Saadia MAKNI, Slim CHARFI

1. LE TYPE HISTOLOGIQUE 115
2. LA TAILLE TUMORALE 116
3. L'ENCAPSULATION TUMORALE 116
4. L'INVASION VASCULAIRE 116
5. L'INDEX MITOTIQUE ET L'INDEX DE PROLIFERATION TUMORALE 117
6. LA NECROSE 118
7. L'EXTENSION EXTRA-THYROÏDIENNE 118
8. LES MARGES CHIRURGICALES 119
9. LE STATUT GANGLIONNAIRE 119
10. LA MULTIFOCALITE 120
11. LA STADIFICATION PATHOLOGIQUE (pTNM) 120
12. LES ANOMALIES MOLECULAIRES 120
RÉFÉRENCES 122

Les carcinomes différenciés de la thyroïde (CDT) se développent à partir des cellules folliculaires. Ils sont dits « différenciés » car ils conservent certaines caractéristiques morphologiques et fonctionnelles des cellules thyroïdiennes normales. Ces tumeurs sont généralement de bon pronostic par rapport aux carcinomes peu différenciés et anaplasiques de la thyroïde. Cependant, certaines tumeurs présentent un comportement agressif avec un risque accru de récidive, de métastase ou de décès, d'où l'intérêt d'étudier et de standardiser les facteurs histo-pronostiques afin de stratifier les patients en différents groupes pronostiques pour une meilleure prise en charge thérapeutique.

Les principaux facteurs histo-pronostiques rapportés dans la littérature (1-4) et prouvés par la collaboration internationale sur la notification du cancer (The International Collaboration On Cancer Reporting (ICCR) publiés en 2021 (1) sont :

1. LE TYPE HISTOLOGIQUE

Le carcinome papillaire est le type histologique le plus fréquent. Il est classé en plusieurs sous-types selon la nouvelle classification de l'OMS 2022 (5, 6). Les sous-types à cellules hautes, à cellules cylindriques et à cellules en clou de tapissier sont caractérisés par une fréquence plus élevée de mutation BRAF V600E avec un risque accru de métastase ganglionnaire, de récidive locorégionale, de survenue de métastase à distance ainsi qu'une résistance à l'IRAthérapie (1, 2, 6).

Le sous-type sclérosant diffus est également un sous-type agressif avec un risque élevé de métastase ganglionnaire et de récidive locorégionale. Toutefois et compte tenu du jeune âge des patients, la survie est bonne (1, 7).

Concernant la variante folliculaire du carcinome papillaire, elle a récemment été subdivisée en deux entités :

- Le carcinome papillaire folliculaire infiltrant, sous-type du carcinome papillaire, présente une fréquence plus élevée de mutation BRAF V600E, des atypies nucléaires plus marquées et une invasion importante du parenchyme thyroïdien et des vaisseaux lymphatiques.
- Le carcinome papillaire folliculaire encapsulé invasif, considéré comme une nouvelle entité à part, est caractérisé par une capsule fibreuse ou des contours bien définis. Il est associé principalement à des mutations RAS, et présente un profil évolutif similaire au carcinome vésiculaire qui dépend essentiellement du degré d'invasion de la capsule et de la présence ou non d'angio-invasion (1,5, 6).

Les carcinomes vésiculaires et oncocytaires sont classés en :

- Tumeurs à invasion minime
- Tumeurs encapsulées avec angio-invasion, elles-mêmes divisées en angio-invasion limitée (< 4 emboles vasculaires) ou extensives (≥4 emboles vasculaires)
- Tumeurs largement invasives

Cette classification permet la stratification en risque pronostique des patients (5, 6).

Le carcinome à cellules oncocytaires a un comportement évolutif plus agressif que le carcinome vésiculaire avec une propension plus faible à concentrer l'iode radioactif (1).

2. LA TAILLE TUMORALE

La taille tumorale est celle du nodule dominant. Elle est radiologiquement, macroscopiquement et microscopiquement calculée. Elle a été actuellement établie par plusieurs auteurs, (2,3,8), comme facteur pronostique important. Machens et al, (8) ont démontré qu'une taille tumorale au-delà de 2cm, augmentait le risque de métastase à distance. Ce critère fait partie de la stadification TNM dans sa 8ème édition (9) **(Voir chapitre VIII).**

3. L'ENCAPSULATION TUMORALE

La présence d'une capsule fibreuse ou le caractère bien limité d'un nodule constitue un élément important à préciser dans le compte-rendu anatomopathologique. Il a été démontré que les tumeurs encapsulées, même pour les carcinomes peu différenciés, avaient un meilleur pronostic (10). Par contre, il n'est pas recommandé de mentionner l'étendue ou le nombre de foyers d'invasion capsulaire car leur valeur pronostique n'a pas été prouvée (1).

4. L'INVASION VASCULAIRE

Plusieurs études ont démontré que l'invasion vasculaire constituait un facteur pronostique indépendant dans les CDT. Elle constitue un facteur de mauvais pronostic en termes de survie sans récidive et de survie globale (1,3,11,12).

Il est recommandé de préciser si l'invasion est lymphatique ou vasculaire. Il est en général difficile de visualiser les emboles lymphatiques dans les carcinomes papillaires, malgré la fréquence élevée de métastases ganglionnaires. Ainsi, leur valeur pronostique n'a pas encore été prouvée bien que pour plusieurs anatomopathologistes, dans les carcinomes vésiculaires et la plupart des carcinomes oncocytaires, les petits vaisseaux à paroi mince envahis, sont presque toujours des vaisseaux sanguins pourvoyeurs de métastases par voie sanguine (1,4).

L'extension de l'angio-invasion ou le nombre de vaisseaux atteints a également été un sujet de débat pour les carcinomes vésiculaire et oncocytaire encapsulé. Plusieurs études ont démontré qu'une angio-invasion extensive (≥4 foyers) était associée à un mauvais pronostic. Ce seuil a été retenu par la nouvelle classification de l'OMS dans sa 5ème édition (1,5,13). D'autres études ont montré une différence significative en termes de survie globale, pour deux foyers ou plus d'angio-invasion ($p<0,001$). Toutefois, en comparant les patients qui avaient 1 à 3 emboles vasculaires à ceux qui avaient plus de 4 foyers, la différence était non significative ($p=0,311$) (14).

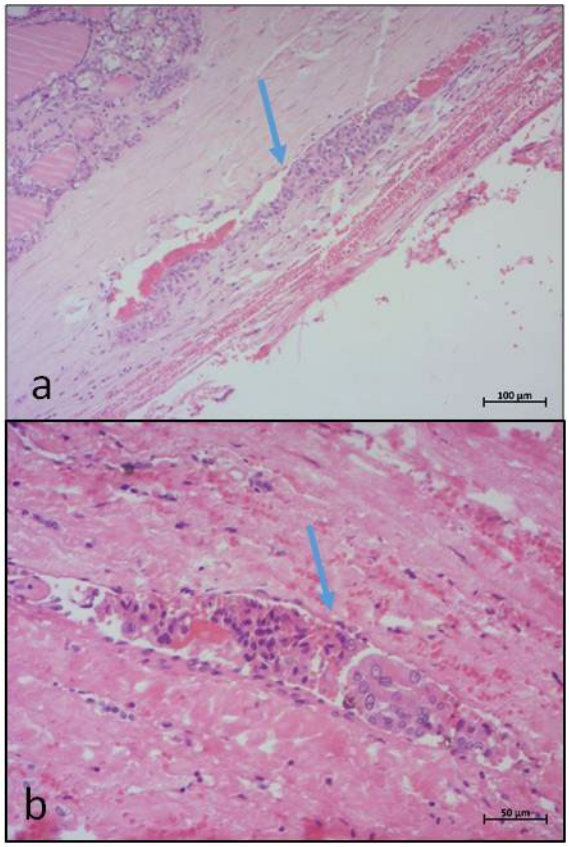

Figure 1 : Embole vasculaire dans la capsule d'un carcinome papillaire folliculaire encapsulé invasif de la thyroïde (a : H&E×100 ; b : H&E×200)

5. L'INDEX MITOTIQUE ET L'INDEX DE PROLIFERATION TUMORALE

L'index mitotique fait partie des critères du système de grading des carcinomes thyroïdiens dans la nouvelle classification de l'OMS 2022 dans sa 5ème édition (5, 6). En effet, les carcinomes de souche folliculaire bien différenciés (papillaire, vésiculaire ou oncocytaire) de haut grade, sont définis par un index mitotique ≥ 5 mitoses/2mm2 et /ou la présence de nécrose tumorale. Ces tumeurs sont appelées « carcinomes thyroïdiens différenciés de haut grade ».

Les 3 critères diagnostiques du carcinome thyroïdien peu différencié sont : un index mitotique ≥3 mitoses/2mm^2 dans les zones solides ou trabéculaires et/ou la présence de nécrose tumorale et/ou un noyau convoluté (5, 6, 15).

Selon les nouvelles recommandations, l'index mitotique se calcule sur 2mm^2 (ce qui correspond au fort grossissement à 10 Champs consécutifs par l'objectif 40) : on débute par la zone la plus mitotique (hot spot) (5, 6, 16).

L'étude immunohistochimique par l'index de prolifération tumorale Ki 67 dans les CDT n'est pas encore recommandée dans la nouvelle classification de l'OMS 2022. Certaines études ont prouvé que les carcinomes vésiculaires étaient associés à un index de prolifération Ki 67>5% par rapport aux adénomes vésiculaires, et que les carcinomes peu différenciés avaient un index de prolifération Ki 67 entre 10 et 30% (17).

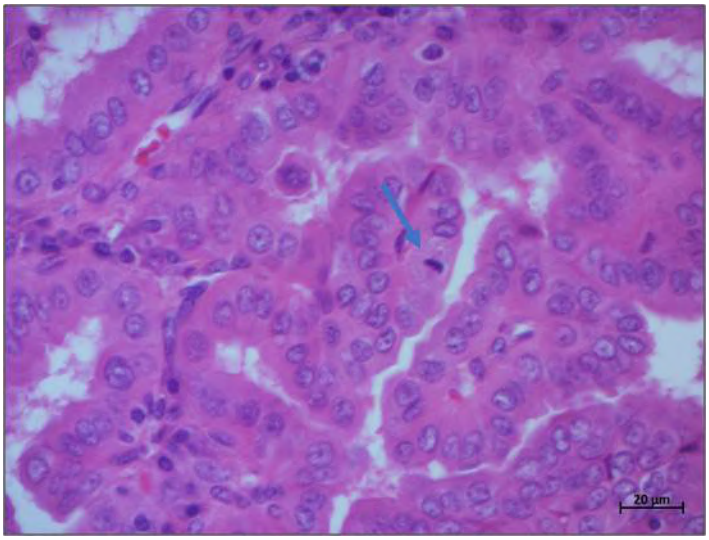

Figure 2 : Une mitose dans un champ au fort grossissement dans un carcinome papillaire de la thyroïde (H&E×400)

6. LA NECROSE

La nécrose tumorale est définie par une nécrose de coagulation ou comédo-nécrose. Cette nécrose est à différencier de la nécrose ischémique ainsi que des modifications dues à la ponction à l'aiguille fine (1,15). Elle fait partie intégrante du système de grading des carcinomes thyroïdiens comme déjà mentionné dans le paragraphe précédent (5,6).

7. L'EXTENSION EXTRA-THYROÏDIENNE

L'extension extra-thyroïdienne est définie par l'envahissement tumoral du tissu péri-thyroïdien. Cette définition a posé un problème de concordance entre les pathologistes. En effet, la thyroïde est entourée d'une pseudo-capsule et non d'une vraie capsule. Dans une série autopsique, cette capsule était focalement incomplète ou absente dans la majorité des glandes thyroïdes (18). De plus, la présence de cellules tumorales dans la graisse péri-thyroïdienne n'était pas toujours synonyme d'extension extra-thyroïdienne, car le tissu adipeux pouvait se voir dans une thyroïde normale ou comme composante dans plusieurs tumeurs thyroïdiennes (19). Compte tenu de ces constatations, l'extension microscopique n'est plus un critère pour classer la tumeur en stade pT3b selon la 8ème édition de la stadification TNM des tumeurs thyroïdiennes (4, 9) **(Voir chapitre VIII).**

Le stade pT3b est désormais défini par une extension extra-thyroïdienne macroscopique au muscle squelettique, déterminée par les données radiologiques et les constatations per opératoires du chirurgien (1,4,9).

Toutefois, de récentes études ont prouvé que la présence d'une extension microscopique extra-thyroïdienne était, quelle que soit la taille tumorale, associée à un risque accru de récidive tumorale, ainsi qu'à d'autres facteurs de mauvais pronostic tels que : présence d'angio-invasion, métastase ganglionnaire ou à distance, résistance à l'IRAthérapie (20,21).

Par conséquent, l'ICCR souligne que le rôle du pathologiste est de commenter la présence ou l'absence d'extension extra-thyroïdienne et de communiquer avec le chirurgien concernant la stadification de ces tumeurs (1).

8. LES MARGES CHIRURGICALES

L'état des marges chirurgicales est un élément important à préciser dans le compte-rendu anatomopathologique. L'état macroscopique des marges doit être communiqué au pathologiste par le chirurgien. Microscopiquement, des marges chirurgicales positives sont définies par la présence de cellules tumorales sur la surface encrée de la thyroïde. La valeur pronostique de la positivité microscopique des marges sur la récidive locale ainsi que l'extension extra-thyroïdienne étant un sujet de controverse (22-24), la nouvelle stadification TNM s'est basée sur les constatations per-opératoires du chirurgien **(Voir chapitre VIII)**.

Par contre, le fait de signaler la localisation de la marge positive (face antérieure ou postérieure), est considéré comme un élément secondaire qui n'a pas de valeur pronostique (1).

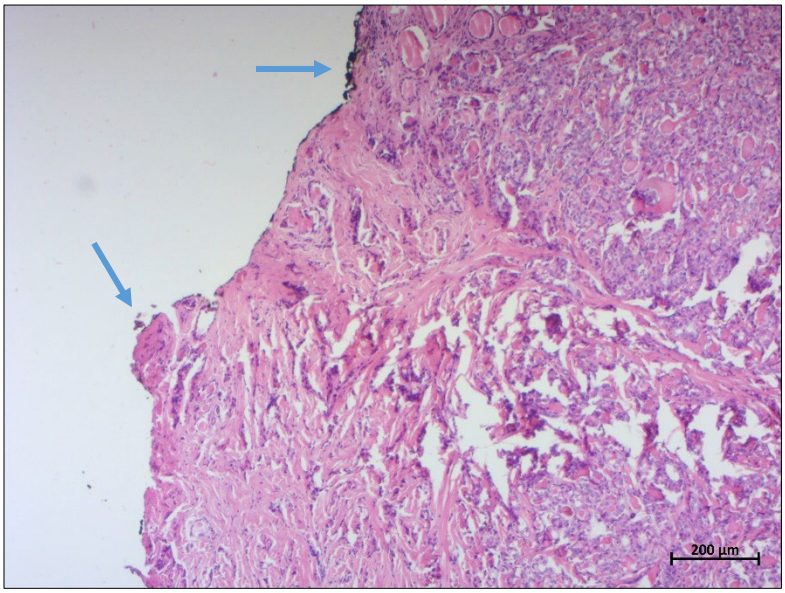

Figure 3 : Limite chirurgicale tumorale dans un carcinome papillaire folliculaire infiltrant de la thyroïde : présence de cellules tumorales sur la limite chirurgicale marquée à l'encre de chine (H&E×50)

9. LE STATUT GANGLIONNAIRE

Initialement, tous les patients avec métastase ganglionnaire régionale étaient classés dans la catégorie intermédiaire pour l'évaluation du risque de récidive, et ce quel que soit le nombre de ganglions métastatiques. Actuellement, il existe de plus en plus de preuves que diverses caractéristiques des métastases ganglionnaires régionales peuvent fournir des informations pronostiques telles que le nombre de ganglions métastatiques, la taille de la plus grande métastase et l'extension extra-ganglionnaire.

Selon les dernières recommandations, les patients pN0, pN1a, ≤ 5 ganglions métastatiques dont la plus grande métastase ganglionnaire est < 2mm de grand axe (micro-métastase), sont considérés à faible risque de récidive. Par contre, les patients deviennent à risque intermédiaire

avec >5 ganglions métastatiques tous <3 cm, et à haut risque lorsque la plus grande métastase est ≥3 cm de grand axe (macro-métastase) (1,4).

L'association de la présence d'extension extra-ganglionnaire, avec un risque élevé de récidive loco-régionale ou de métastase à distance, n'est pas largement validé, bien que plusieurs études aient montré dans ces cas, un risque accru de métastase à distance et de décès (1,25).

Ainsi toutes ces caractéristiques doivent être mentionnées dans le compte-rendu anatomopathologique.

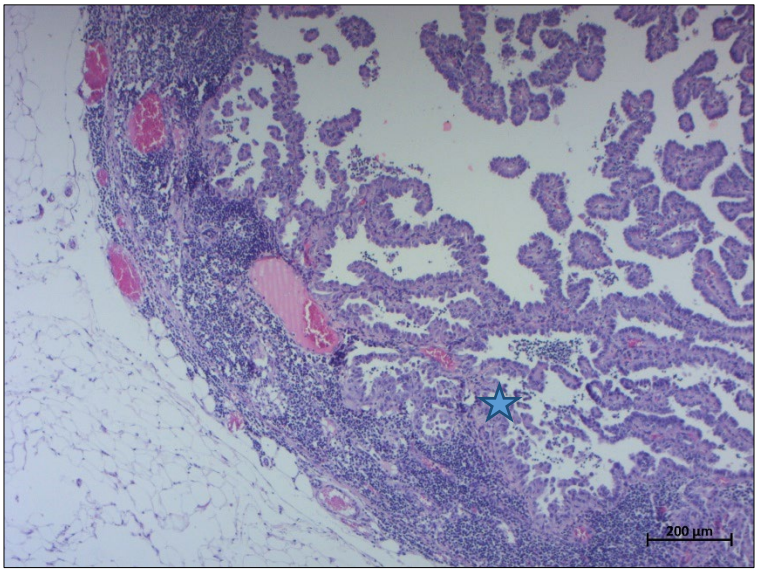

Figure 3 : Métastase ganglionnaire d'un carcinome papillaire de la thyroïde ★ (H&E×50) (Parenchyme ganglionnaire)

10. LA MULTIFOCALITE

Les tumeurs multifocales sont plus agressives : risque plus important d'extension extra-thyroïdienne, d'invasion lympho-vasculaire, de métastase ganglionnaire et de métastase à distance. Ces patients nécessitent un suivi plus rapproché et un traitement plus agressif vu le risque plus important de récidive locale (26,27).

11. LA STADIFICATION PATHOLOGIQUE (pTNM)

La stadification pathologique est appliquée à tout type de cancer thyroïdien. Le groupement des patients en stades pronostiques dépend des paramètres standards (étendue de la tumeur (T), statut des ganglions lymphatiques (N) et présence de métastases à distance (M)), en plus de l'âge des patients (seuil : 55 ans) **(voir chapitre VIII).**

De ces groupes pronostiques, dépendra la stratégie thérapeutique (4,9).

12. LES ANOMALIES MOLECULAIRES

Le diagnostic des tumeurs thyroïdiennes se base sur les caractéristiques morphologiques, avec parfois le recours à une étude immunohistochimique. Dans la 5ème édition de la classification OMS des tumeurs thyroïdiennes, une approche a été adoptée pour mettre en évidence les valeurs

pronostique et thérapeutique potentielles de la détection des anomalies génétiques, principalement les mutations BRAF V600E et les fusions RET dans les carcinomes papillaires, et les fusions NTRK1/3 et ALK dans les carcinomes papillaires ou vésiculaires (6).

La présence d'une mutation BRAF V600E dans un liquide de cytoponction témoigne de 99% de risque de cancer. Lorsque cette mutation est isolée, elle reflète une forme classique, ou le sous type à cellules hautes du carcinome papillaire. Lorsqu'elle est associée à d'autres mutations telles que TERT, AKT1, PIK3CA, ou TP53, elle laisse prévoir une tumeur à comportement plus agressif (28,29).

Selon certaines études, la mutation BRAF V600E dans le carcinome papillaire de la thyroïde est associée à des facteurs de mauvais pronostic tels que l'âge avancé, la multifocalité, la présence de métastases ganglionnaires ou d'invasion vasculaire et l'extension extra-thyroïdienne (30). D'autres études ont prouvé que cette mutation avait un impact limité sur la stadification du risque et sur le profil évolutif de la maladie (31).

Selon Grati OT et al, La mutation BRAF V600E a été retrouvée dans plus de la moitié (53,8%) de la population Tunisienne ayant un carcinome papillaire de la thyroïde. Cependant, sa présence n'était pas significativement associée à des facteurs de mauvais pronostic. La principale limite de cette étude était la faible taille de l'échantillon (20 cas), nécessitant une validation par un échantillon plus large (32).

Les mutations RAS sont retrouvées dans plusieurs nodules thyroïdiens bénins ainsi que dans certains cancers, surtout le carcinome papillaire dans sa variante encapsulée et le carcinome vésiculaire. De nombreux nodules RAS-positifs précédemment classés comme variante folliculaire du carcinome papillaire, sont désormais reclassés comme néoplasie folliculaire non invasive avec des caractéristiques nucléaires de type papillaire, indiquant une nature plus indolente de ces lésions RAS-positives (33).

Les fusions RET dans les ponctions cytologiques sont associées à plus de 95% de risque de cancer, principalement le carcinome papillaire classique. Ces fusions sont fortement associées à la survenue de métastase à distance (34).

Les fusions NTRK1/3, rares, se voient dans moins de 5% des carcinomes papillaires. Ces tumeurs sont plus agressives avec un risque élevé de récidive locale (35).

Les fusions ALK sont retrouvées dans environ 1,5% des carcinomes papillaires et dans 4 à 9% des carcinomes peu différenciés et anaplasiques de la thyroïde. Elles servent comme cible thérapeutique pour le Crizotinib (36).

RÉFÉRENCES

1. Ghossein R, Barletta J A, Bullock M, Johnson S J, Kakudo K, Lam A K et al. Data set for reporting carcinoma of the thyroid: recommendations from the International Collaboration on Cancer Reporting. Hum Pathol 2021; 110:62-72.
2. Zhao Y, Zhang Y, Liu X J, Shi B Y. Prognostic factors for differentiated thyroid carcinoma and review of the literature. Tumori 2012, 98: 233-237.
3. Ríos A, Rodríguez J M, Ferri B , Martínez-Barba E , Torregrosa N M, Parrilla P. Prognostic factors of follicular thyroid carcinoma. Endocrinol Nutr 2015; 62 (1):11-8.
4. College of American Pathologists. Protocol for the examination of specimens from patients with carcinomas of the thyroid gland. Available from: https://documents.cap.org/documents/Thyroid_4.4.0.0.REL_CAPCP.pdf.
5. Baloch ZW, Asa SL, Barletta JA, Ghossein RA, Juhlin CC, Jung CK et al. Overview of the 2022 WHO Classification of Thyroid Neoplasms. Endocr Pathol. 2022; 33(1):27-63.
6. Juhlin C C, Mete O, Baloch Z W. The 2022 WHO classification of thyroid tumors: novel concepts in nomenclature and grading. Endocr Relat Cancer 2022; 30(2):e220293.
7. Regalbuto C, Malandrino P, Tumminia A, Le Moli R, Vigneri R, Pezzino V. A diffuse sclerosing variant of papillary thyroid carcinoma: clinical and pathologic features and outcomes of 34 consecutive cases. Thyroid: official journal of the American Thyroid Association 2011; 21:383e9.
8. Machens A, Holzhausen HJ, Dralle H. The prognostic value of primary tumor size in papillary and follicular thyroid carcinoma. Cancer 2005; 103:2269e73.
9. International Union against Cancer. In: Brierley JD, Gospodarowicz MK, Wittekind C, editors. TNM classification of malignant tumours. 8th ed. New York: Wiley-Blackwell.; 2017.
10. Wong KS, Lorch JH, Alexander EK, et al. Prognostic significance of extent of invasion in poorly differentiated thyroid carcinoma. Thyroid 2019; 29 (9):1255-61.
11. Vuong H G, Kondo T, Duong U N P, Pham T Q, Oishi N, Mochizuki K, et al. Prognostic impact of vascular invasion in differentiated thyroid carcinoma: a systematic review and meta-analysis. Eur J Endocrinol 2017; 177 (2):207-216.
12. Fonseca L, Duarte D B, Brandão J R, Pereira C A, Amado A, Gouveia P, et al. Papillary thyroid carcinoma: the impact of histologic vascular invasion. Minerva Endocrinol (Torino) 2022. doi: 10.23736/S2724-6507.22.03749-6.
13. Leong D, Gill A J, Turchini J, Waller M, Clifton-Bligh R, Glover A, et al. The Prognostic Impact of Extent of Vascular Invasion in Follicular Thyroid Carcinoma. World J Surg 2023; 47(2):412-420.
14. Yamazaki H, Katoh R, Sugino K, Matsuzu K, Masaki C, Akaishi J, et al. Encapsulated Angioinvasive Follicular Thyroid Carcinoma: Prognostic Impact of the Extent of Vascular Invasion. Ann Surg Oncol 2022. doi: 10.1245/s10434-022-11401-x.
15. Volante M, Cavallo G P, Papotti M. Prognostic factors of clinical interest in poorly differentiated carcinomas of the thyroid. Endocr Pathol 2004; 15(4):313-7.
16. Cree IA, Tan PH, Travis WD, Wesseling P, Yagi Y, White VA, et al. Counting mitoses: SI (ze) matters! Mod Pathol 2021; 34:1651-7.
17. Hellgren LS, Stenman A, Paulsson JO, Hoog A, Larsson C, Zedenius J, et al. Prognostic utility of the Ki-67 labeling index in follicular thyroid tumors: a 20-year experience from a tertiary thyroid center. Endocr Pathol 2022; 33:231-42.
18. Komorowski RA, Hanson GA. Occult thyroid pathology in the young adult: an autopsy study of 138 patients without clinical thyroid disease. Hum Pathol. 1988; 19(6):689-696.
19. Gnepp DR, Ogorzalek JM, Heffess CS. Fat-containing lesions of the thyroid gland. Am J Surg Pathol. 1989; 13(7):605-612.

20. Shi W, Wang M, Dong L, Li F, He X, Li X, et al. Extrathyroidal extension or tumor size of primary lesion influences thyroid cancer outcomes. Nucl Med Commun. 2023; 44(10):854-859.
21. Parvathareddy S K, Siraj A K, Qadri Z, DeVera F, Siddiqui K, Al-Sobhi S S, et al. Microscopic Extrathyroidal Extension Results in Increased Rate of Tumor Recurrence and Is an Independent Predictor of Patient's Outcome in Middle Eastern Papillary Thyroid Carcinoma. Front Oncol. 2021; 11:724432.
22. Raruenrom Y, Sawangsri K, Somboonporn C, Theerakulpisut D, Wongsurawat N, Ratanaanekchai T. An impact of microscopic positive margin on incomplete response after I-131 treatment in differentiated thyroid cancer. Ann Nucl Med 2020; 34(7):453-459.
23. Gronlund M P, Jensen J S, Hahn C H, Grønhøj C, von Buchwald C. Risk Factors for Recurrence of Follicular Thyroid Cancer: A Systematic Review. Thyroid 2021; 31(10):1523-1530.
24. Kluijfhout WP, Pasternak JD, Kwon JS, et al. Microscopic positive tumor margin does not increase the risk of recurrence in patients with T1-T2 well-differentiated thyroid cancer. Ann Surg Oncol 2016; 23: 1446e51.
25. Veronese N, Luchini C, Nottegar A, Kaneko T, Sergi G, Manzato E et al. Prognostic impact of extra-nodal extension in thyroid cancer: A meta-analysis. J Surg Oncol 2015; 112(8):828-33.
26. Cui L, Feng D, Zhu C, Li Q, Li W, Liu B. Clinical outcomes of multifocal papillary thyroid cancer: A systematic review and meta-analysis. Laryngoscope Investig Otolaryngol 2022; 7(4):1224-1234.
27. Joseph K R, Edirimanne S, Eslick G D. Multifocality as a prognostic factor in thyroid cancer: A meta-analysis. Int J Surg 2018; 50:121-125.
28. Xing M, Liu R, Liu X, et al. BRAF V600E and TERT promoter mutations cooperatively identify the most aggressive papillary thyroid cancer with highest recurrence. J Clin Oncol. 2014; 32(25):2718-2726.
29. The Cancer Genome Atlas Research Network. Integrated genomic characterization of papillary thyroid carcinoma. Cell. 2014;159(3):676-690.
30. Wei X, Wang X, Xiong J, Li C, Liao Y, Zhu et al. Risk and Prognostic Factors for BRAFV600E Mutations in Papillary Thyroid Carcinoma. Biomed Res Int 2022; 2022:9959649
31. Scheffel R S, de Cristo A P, Romitti M, Vargas C V F, Ceolin L, Zanella A B et al. The BRAFV600E mutation analysis and risk stratification in papillary thyroid carcinoma. Arch Endocrinol Metab 2021; 64(6):751-757.
32. Grati OT, Achour I, Charfi S, Chakroun A, Jdidi J, Hugonin S et al. BRAF V600E mutation in differentiated thyroid carcinoma. J Tun ORL. 2022; 48:68-73.
33. Trevor E Angell. RAS-positive thyroid nodules. Curr Opin Endocrinol Diabetes Obes 2017; 24(5):372-376.
34. Regua A T, Najjar M, Lo H-W. RET signaling pathway and RET inhibitors in human cancer. Front Oncol 2022; 12:932353.
35. Pekova B, Sykorova V, Mastnikova K, Vaclavikova E, Moravcova J, Vlcek P et al. NTRK Fusion Genes in Thyroid Carcinomas: Clinicopathological Characteristics and Their Impacts on Prognosis. Cancers (Basel) 2021; 13(8):1932.
36. Kelly LM, Barila G, Liu P, et al. Identification of the transforming STRN-ALK fusion as a potential therapeutic target in the aggressive forms of thyroid cancer. Proc Nat Acad Sci USA. 2014; 111(11):4233-4238.

CHAPITRE VII

Stadification du risque de poursuite ou récurrence de la maladie

Imen MEDDEB

1. FAIBLE RISQUE 125

1.1. Carcinome papillaire de la thyroïde, avec toutes ces caractéristiques 125

1.2. Carcinome vésiculaire bien différencié intra-thyroïdien avec / sans invasion capsulaire, et sans invasion vasculaire / avec invasion vasculaire minime (≤ 4 foyers) 126

1.3. Carcinome papillaire ≤ 1 cm, intra-thyroïdien, unifocal ou multifocal, avec mutation BRAF V600E (si connue) 126

2. RISQUE INTERMEDIAIRE 126

3. HAUT RISQUE 126

RÉFÉRENCES 127

Plusieurs travaux ont essayé de définir des scores prédictifs de la réponse à l'IRAtérapie en identifiant des critères pronostiques permettant ainsi d'adapter le traitement et de prévenir la poursuite évolutive et la récurrence de la maladie (1-4).

Ces facteurs pronostiques sont :

- Des facteurs épidémiologiques : le sexe masculin et l'âge supérieur à 45 ans,
- Des facteurs anatomopathologiques : la taille tumorale, la multifocalité (3 foyers ou plus), le grade histologique (défini par le pourcentage d'atypies), l'extension à la capsule thyroïdienne et l'envahissement ganglionnaire (nombre et rupture de la capsule ganglionnaire)
- Des facteurs thérapeutiques : la chirurgie (son caractère complet ou non) et l'IRAthérapie (son délai par rapport à la chirurgie, l'activité administrée et le caractère avide d'iode ou non des lésions tumorales locales et ou à distance).
- Des facteurs biologiques : le taux de thyroglobuline postopératoire (>7-8 ng/ml selon les séries) (1-4).

Le risque de maladie persistante ou récurrente est plus élevé que le risque de décès lié au cancer. L'ATA (American Thyroïd Association) a défini trois groupes de patients présentant un risque de récidive différent (5) Cette classification permet d'adapter la prise en charge thérapeutique et de choisir l'intervention chirurgicale et le traitement adjuvant par l'iode radioactif les plus adaptés.

1. FAIBLE RISQUE

1.1. Carcinome papillaire de la thyroïde, avec toutes ces caractéristiques

- Intra-thyroïdien
- Pas de métastases à distance
- Résection macroscopique complète
- Pas d'invasion vasculaire
- Pas d'histologie agressive ;
- N0 clinique ou pN1 ≤ 5 avec tous les ganglions envahis ayant un plus grand diamètre < 0,2 cm (micro-métastase)
- Après administration d'iode 131 est administré, absence de foyers métastatiques avides, en dehors du lit thyroïdien sur le premier balayage corps entier post-traitement.

1.2. Carcinome vésiculaire bien différencié intra-thyroïdien avec / sans invasion capsulaire, et sans invasion vasculaire / avec invasion vasculaire minime (≤ 4 foyers)

1.3. Carcinome papillaire ≤ 1 cm, intra-thyroïdien, unifocal ou multifocal, avec mutation BRAF V600E (si connue)

2. RISQUE INTERMEDIAIRE

- Extension extra-thyroïdienne minime (EET)
- Histologie agressive (variantes à cellules hautes, à cellules cylindriques et à cellules en clou de tapissier)
- Carcinome papillaire avec invasion vasculaire
- N1 clinique ou pN1 > 5 avec tous les ganglions envahis ayant un plus grand diamètre < 3 cm
- Foyer métastatique cervical avide d'iode 131 en dehors du lit thyroïdien sur le premier balayage corps entier post-traitement
- pT1b-3a intra-thyroïdien BRAF+ (si connue)

3. HAUT RISQUE

- Extension macroscopique extra-thyroïdienne (T3b-T4a et b)
- Résection tumorale incomplète (R2)
- Métastases à distance (M1)
- Thyroglobulinémie (Tg) postopératoire élevée, évocatrice de métastases à distance
- pN1 avec au moins un ganglion envahi dont le plus grand diamètre ≥ 3 cm
- Carcinome vésiculaire avec invasion vasculaire étendue (> 4 foyers).

RÉFÉRENCES

1. Rouxel A, Hejblum G, Bernier MO, Boëlle PY, Ménégaux F, Mansour G. Prognostic factors associated with the survival of patients developing loco-regional recurrences of differentiated thyroid carcinomas. J Clin Endocrinol Metab. 2004;89: 5362–8.

2. Eustatia-Rutten CF, Corssmit EP, Biermasz NR, Pereira AM, Romijn JA, Smit JW. Survival and death causes in differentiated thyroid carcinoma. J Clin Endocrinol Metab. 2006;91:313-9

3. Sastre Marcos J, Llamazares Iglesias O, Vicente Delgado A, Marco Martínez A, Cánovas Gaillemin B, Orradre Romero JL et al. Differentiated thyroid carcinoma: Survival and prognostic factors. Endocrinol Nutr. 2011; 58: 157-62.

4. I. Achour, J. Trabelsi, B. Hammami, S.Ayadi, F. Hamza, A. Chakroun et al. Facteurs Pronostiques Des Carcinomes Differenciés De La Thyroïde. J.I. M. Sfax .2016 ; 23 : 19 - 24.

5. Haugen BR, Alexander EK, Bible KC, Doherty GM, Mandel SJ, Nikiforov YE, et al. 2015 American Thyroid Association Management Guidelines for Adult Patients with Thyroid Nodules and Differentiated Thyroid Cancer: The American Thyroid Association Guidelines Task Force on Thyroid Nodules and Differentiated Thyroid Cancer. Thyroid. 2016;26(1):1‑133

CHAPITRE VIII

Classification TNM/AJCC des cancers différenciés de la thyroïde 8ème édition de la TNM

Ghada KHARRAT

INTRODUCTION 129
1. PRINCIPES DU SYSTEME TNM 129
2. MODIFICATIONS APPORTEES PAR LA 8EME EDITION DE LA CLASSIFICATION TNM DES CDT 129
3. CRITIQUES DE LA 8EME EDITION DE LA CLASSIFICATION TNM DES CDT 132
CONCLUSION 134
RÉFÉRENCES 135

INTRODUCTION

Le système TNM de l'American Joint Committee on Cancer (AJCC) est considéré comme gold standard international, le plus utilisé en pratique clinique pour la classification des cancers en général, et plus particulièrement du CDT.

Ce chapitre est consacré à la présentation de la 8ème édition de la classification TNM des CDT publiée en 2017 par l'AJCC.

1. PRINCIPES DU SYSTEME TNM

Le système TNM de l'AJCC est un système de classification à trois rubriques, décrivant l'extension loco-régionale et à distance d'un cancer.

- La lettre « T » (Tumor en anglais) décrit la taille de la tumeur ainsi que son extension loco-régionale.
- La lettre « N » (Node en anglais) indique une éventuelle extension aux ganglions lymphatiques régionaux.
- La lettre « M » (Metastasis en anglais) indique la présence d'une éventuelle métastase à distance.

Le système TNM de l'AJCC se caractérise notamment par sa grande valeur pronostique, en particulier sa forte corrélation au taux de survie spécifique à la maladie (SSM) (3).

Schématiquement, la classification distingue deux catégories :

- cTNM: "c" indiquant qu'il s'agit d'une classification clinique pré thérapeutique, déterminée sur la base de l'examen clinique et des explorations radiologiques.
- pTNM: "p" indiquant que la classification a été retenue après examen anatomopathologique de la tumeur.

Il parait dès lors évident que l'estimation du pronostic est meilleure avec le pTNM qu'avec le cTNM.

2. MODIFICATIONS APPORTEES PAR LA 8EME EDITION DE LA CLASSIFICATION TNM DES CDT

La 7ème édition de la classification TNM était la version utilisée depuis 2009, par les cliniciens, les radiologues, les registres du cancer et les chercheurs en matière de CDT (4). Bien qu'elle ait été initialement publiée en Octobre 2016, la 8ème édition de la classification TNM n'a été effectivement mise en œuvre qu'à partir du 1er Janvier 2018 **(Tableau I)**. Cette période de transition était nécessaire pour intégrer les changements apportés par la mise à jour et adapter l'infrastructure à la collecte des données (4).

Tableau I : Classification TNM des cancers différenciés de la thyroïde (8ème édition, AJCC 2017)

T	
Tx	Statut tumoral inconnu
T1a	T ≤ 1 cm (avec ou sans extension microscopique extra thyroïdienne)
T1b	1 cm < T ≤ 2 cm (avec ou sans extension microscopique extra thyroïdienne)
T2	2 cm < T ≤ 4 cm (avec ou sans extension microscopique extra thyroïdienne)
T3a	T > 4 cm (avec ou sans extension microscopique extra thyroïdienne)
T3b	T > 4 cm avec extension macroscopique aux muscles péri-thyroïdiens (muscles sternohyoïdien, sternothyroïdien, thyrohyoïdien ou omohyoïdien)
T4a	Quelle que soit la taille tumorale; tumeur avec extension extra thyroïdienne et invasion des tissus sous cutanées, du larynx, de la trachée, de l'œsophage ou du nerf récurrent
T4b	Quelle que soit la taille tumorale, tumeur avec extension extra thyroïdienne et invasion du fascia pré-vertébral, de la carotide ou des vaisseaux médiastinaux
N	
Nx	Statut ganglionnaire inconnu
N0	Pas d'envahissement ganglionnaire
N1a	Envahissement ganglionnaire du secteur VI (secteurs prétrachéal ou recurrentiel) ou VII (médiastinal supérieur)
N1b	Envahissement ganglionnaire latéro-cervical (I, II, III, IV ou V) ou rétropharyngé
M	
Mx	Statut métastatique inconnu
M0	Pas de métastase à distance
M1	Métastase à distance

***En bleu : modifications par rapport à la 7ème édition de la TNM**

Tout en conservant le même recours fondamental aux variables (T, N, M), la 8ème édition de la classification TNM des CDT a apporté des changements substantiels en ce qui concerne :

A. Classification TNM "proprement dite"

→ Catégorie T

La 8ème édition de la TNM a changé la définition de la catégorie « T3 ».

En effet, dans la 7ème édition de la TNM, les tumeurs avec extension extrathyroïdienne étaient incluses dans la catégorie « T3 ».

La 8ème édition de la TNM, a différencié entre :

- Une extension extrathyroïdienne majeure (macroscopique, identifiée à l'examen clinique ou à l'imagerie).
- Une extension extrathyroïdienne mineure (microscopique, détectée uniquement histologiquement)

Dans la 8ème édition de la TNM, l'extension extrathyroïdienne majeure a une répercussion pronostique significative et classe le CDT en « T3b »/**T4.** Par contre, l'extension extrathyroïdienne mineure n'a plus d'impact sur la classe T ni sur le stade global. Ceci a été appuyé par le fait que la glande thyroïde a une capsule incomplète et peut contenir du tissu adipeux et du muscle squelettique dans des circonstances normales (5). Ainsi, une continuité entre la tumeur et la graisse ou le muscle, peut ne pas indiquer des caractéristiques biologiques agressives (4). En outre, une analyse rétrospective de 241 118 patients atteints de CDT dans la base de données « Surveillance, Epidemiology, and End Results » a démontré que la SSM à cinq ans était de 96 % sans extension extrathyroïdienne, 94 % avec extension extra thyroïdienne minime et 88 % avec extension extrathyroïdienne étendue (6). Ainsi, la différence dans la SSM à cinq ans entre les formes de CDT sans extension extrathyroïdienne versus les formes de CDT avec extension extrathyroïdienne minime, bien que significative, paraît faible (6).

→ Catégorie N

Les adénopathies du secteur VII (adénopathies médiastinales hautes), auparavant classées comme adénopathies du secteur latéral du cou (N1b) (7ème édition de la TNM), ont été reclassées comme adénopathies du secteur central (N1a).

Cette reclassification a été conduite devant (7) :

- L'absence de données en faveur d'une différence pronostique significative entre l'atteinte des adénopathies des secteurs VI et VII.
- La meilleure cohérence anatomique dans le respect du continuum entre la base du cou et le médiastin supérieur.
- Les difficultés de codage pour les registraires des tumeurs, les cliniciens et les chercheurs. En effet, l'inclusion des adénopathies des secteurs VI et VII dans la même catégorie N1a, a éliminé les inexactitudes en rapport avec l'incertitude liée à la distinction entre adénopathies de bas niveau VI et de haut niveau VII.

→ Catégorie M

Les définitions de la catégorie M sont les mêmes dans la 8ème édition que dans les éditions précédentes.

- M0: présence de métastase à distance
- M1: absence de métastases à distance

B. Stades pronostiques

La nouvelle stadification selon la stratification de risque diffère considérablement des éditions précédentes **(Tableau II)**.

Tableau II : Stadification pronostique de la 8ème édition de la classification TNM des cancers différenciés de la thyroïde

	Âge	
	< 55 ans	**≥ 55 ans**
Stade I	Tout T, tout N, M0	T1a /T1b/T2, N0, M0
Stade II	Tout T, tout N, M1	T3N0M0 T1/T2/T3, N1, M0
Stade III		T4a, tout N, M0
Stade IVa		T4b, tout N, M0
Stade IVb		Tout T, tout N, M1

La limite d'âge qui différencie un risque faible d'un risque élevé a été relevée de 45 ans (7ème édition) à 55 ans (8ème édition) au moment du diagnostic (8). Une étude rétrospective internationale multicentrique a démontré qu'en déplaçant la limite d'âge de 45 à 55 ans, 17 % des patients ont été rétrogradés vers une catégorie à risque inférieur, sans impact significatif sur les courbes de survie (9, 10). Cependant, ce déplacement fait également passer certains patients présentant une maladie loco-régionale avancée, vers le stade I en l'absence de métastases à distance, et vers le stade II en cas de métastases à distance. Le nombre de ces patients serait faible. À titre d'exemple, dans une cohorte de 9 484 patients, seuls 0,3% des patients sont passés du stade IV de la 7ème édition au stade II de la 8ème édition (9, 10). D'où la nécessité d'une vigilance particulière par rapport aux patients relégués aux stades I et II, mais dont la maladie serait potentiellement à risque élevé.

3. CRITIQUES DE LA 8EME EDITION DE LA CLASSIFICATION TNM DES CDT

Malgré l'avancée majeure dans l'intégration des informations cliniques, radiologiques et anatomopathologiques dans la 8ème édition de la TNM, cette dernière a été sujette à certaines critiques :

- **Limite d'âge**

La notion de limite d'âge a été largement critiquée dans la littérature. Par exemple, dans une analyse rétrospective de 31 802 patients atteints d'un carcinome papillaire de la thyroïde provenant de la base de données « Surveillance, Epidemiology, and End Results », la SSM

spécifique à 10 ans a dépassé 99,5 % avant l'âge de 49 ans. Puis, la SSM a diminué à 98,1 % [50 - 59 ans], 94,8 % [60-69 ans], 91,5 % [70-79 ans] et 79,2 % [80-89 ans]. Cette diminution progressive décrit une relation linéaire entre l'âge et la SSM. En effet, la courbe progressive de dégression illustre l'absence d'un seuil « unique » séparant le groupe d'âge des patients à faible risque de celui des patients à haut risque (11).

- **Performance diminuée dans le cancer vésiculaire de la thyroïde**

Une cohorte multicentrique a été publiée avec étude rétrospective de 7 717 patients atteints d'un cancer papillaire et 273 patients atteints d'un cancer vésiculaire de la thyroïde (11). Ces patients ont été opérés entre les années 1995 et 2006 (12). La cohorte a comparé les performances des 7ème et 8ème éditions de la TNM en termes de SSM dans le groupe de patients présentant un carcinome papillaire et dans le groupe de patients présentant un carcinome vésiculaire de la thyroïde.

De la 7ème à la 8ème édition de la TNM, la valeur de la Proportion de Variance Expliquée (PVE) a augmenté de 3,4 % à 4,7 % dans le groupe des patients atteints d'un carcinome papillaire. Par contre, la PVE a diminué de 17,5 % à 14,5 % dans le groupe des patients atteints d'un carcinome vésiculaire (12).

Cette cinétique de la PVE témoigne que la 8ème édition de la TNM a une meilleure prédiction de la SSM en termes de carcinome papillaire de la thyroïde. Par contre, elle est moins performante dans la prédiction de la SSM du carcinome vésiculaire de la thyroïde.

- **Rigidité**

La « simplicité » dans la conception initiale de la classification TNM (classification en trois rubriques) est d'un grand avantage qui a considérablement participé à l'approbation internationale de la TNM. Cependant, cette même « simplicité » lui confère un aspect rigide et fait d'elle une classification statique, ne pouvant incorporer de nouveaux paramètres.

À titre d'exemple, cette stratification anatomique traditionnelle de la TNM ne prend pas en compte les avancées en matière de biologie moléculaire. Pourtant, il est admis que le profil moléculaire spécifique du CDT fournit des informations pronostiques clés qui pourraient affiner la stratification du risque et donc la décision thérapeutique.

Certains auteurs ont alors proposé l'addition de fonctionnalités supplémentaires dans les prochaines éditions de la TNM. Dans ce cadre, en 2021, Park et al ont développé une nouvelle classification appelée TNM-8T (13). La classification TNM-8T combine la 8ème édition du TNM au profil mutationnel du promoteur de la télomérase transcriptase inverse (TERT). Dans une cohorte faite sur 393 patients, la TNM-8 a montré sa supériorité dans la prédiction de la SSM par rapport à la 8ème édition de la TNM (13).

CONCLUSION

La 8ème édition de la classification TNM des CDT représente un progrès considérable dans l'approche des CDT. Toutefois, des études de hauts niveaux sont encore requises pour juger de sa performance dans la prédiction de la SSM selon la nature histologique du CDT ou selon le groupe d'âge des patients. En outre, la restriction de la TNM sur l'étude clinico-radio-histologique semble empêcher une approche globale du CDT dans tous ses aspects. Ainsi, on s'attend à ce que les prochaines éditions de la classification TNM des CDT tiennent compte des nouveaux marqueurs de biologie moléculaire.

RÉFÉRENCES

1. Dionigi G, Ieni A, Ferraù F, Sun H, Cannavò S, Tuccari G. Pitfalls in the 2017 TNM Classification of Thyroid Carcinoma. J Endocr Surg. 2018;18(2):98-109.
2. Kitahara CM, Schneider AB. Epidemiology of Thyroid Cancer. Cancer Epidemiology, Biomarkers & Prevention. 2022;31(7):1284-97.
3. Tuttle RM, Haugen B, Perrier ND. Updated American Joint Committee on Cancer/Tumor-Node-Metastasis Staging System for Differentiated and Anaplastic Thyroid Cancer (Eighth Edition): What Changed and Why? Thyroid. 2017; 27(6):751-6.
4. Amin MB, Greene FL, Edge SB, Compton CC, Gershenwald JE, Brookland RK, et al. The Eighth Edition AJCC Cancer Staging Manual: Continuing to build a bridge from a population-based to a more « personalized » approach to cancer staging. CA Cancer J Clin. 2017;67(2):93-9.
5. Controversies in Thyroid Pathology: Thyroid Capsule Invasion and Extrathyroidal Extension | Annals of Surgical Oncology.
6. Youngwirth LM, Adam MA, Scheri RP, Roman SA, Sosa JA. Extrathyroidal Extension Is Associated with Compromised Survival in Patients with Thyroid Cancer. Thyroid. 2017; 27(5):626-31.
7. Perrier ND, Brierley JD, Tuttle RM. Differentiated and anaplastic thyroid carcinoma: Major changes in the American Joint Committee on Cancer eighth edition cancer staging manual. CA: A Cancer Journal for Clinicians. 2018; 68(1):55-63.
8. Kaliszewski K, Diakowska D, Nowak Ł, Wojtczak B, Rudnicki J. The age threshold of the 8th edition AJCC classification is useful for indicating patients with aggressive papillary thyroid cancer in clinical practice. BMC Cancer. 30 nov 2020; 20(1):1166.
9. Nixon IJ, Wang LY, Migliacci JC, Eskander A, Campbell MJ, Aniss A, et al. An International Multi-Institutional Validation of Age 55 Years as a Cutoff for Risk Stratification in the AJCC/UICC Staging System for Well-Differentiated Thyroid Cancer. Thyroid. 2016; 26(3):373-80.
10. Ganly I, Nixon IJ, Wang LY, Palmer FL, Migliacci JC, Aniss A, et al. Survival from Differentiated Thyroid Cancer: What Has Age Got to Do with It? Thyroid. 2015; 25(10):1106-14.
11. Adam MA, Thomas S, Hyslop T, Scheri RP, Roman SA, Sosa JA. Exploring the Relationship Between Patient Age and Cancer-Specific Survival in Papillary Thyroid Cancer: Rethinking Current Staging Systems. J Clin Oncol. 2016;34(36):4415-20.
12. Kim M, Kim HI, Jeon MJ, Kim HK, Kim EH, Yi HS, et al. Eighth edition of tumor-node-metastasis staging system improve survival predictability for papillary, but not follicular thyroid carcinoma: A multicenter cohort study. Oral Oncology. 2018; 87:97-103.
13. Park J, Lee S, Park J, Park H, Ki CS, Oh YL, et al. Proposal of a New Prognostic Model for Differentiated Thyroid Cancer with TERT Promoter Mutations. Cancers. 2021;13(12):2943.

CHAPITRE IX

Traitement adjuvant

Imen MEDDEB

1. IRATHERAPIE 137

1.1. Buts 137

1.2. Technique 137

1.3. Indications de l'IRAthérapie 139

1.4. Réponse à l'IRAthérapie 140

1.5. Effets secondaires de l'iode 131 140

2. HORMONOTHERAPIE FREINATRICE 141

3. RADIOTHERAPIE EXTERNE 141

4. THERAPIES CIBLEES 142

RÉFÉRENCES 143

1. IRATHERAPIE

1.1. Buts

L'IRAtherapie a trois buts (1,2) :

- Traiter d'éventuels résidus tumoraux dans le but de diminuer les rechutes cliniques et d'améliorer la survie **(visée curative).**
- Détruire les reliquats thyroïdiens normaux pour faciliter la surveillance ultérieure en augmentant la spécificité du dosage de la Tg **(visée ablative).**
- Effectuer un balayage du corps entier (BCE) 2 à 7 jours après la prise de l'iode 131, pour permettre un bilan d'extension complet et s'assurer de l'absence de maladie résiduelle.

1.2. Technique

L'administration d''iode radioactif (Iode 131) porte le nom d'IRAthérapie (2) :

- L'iode radioactif est le plus souvent administré sous forme d'une gélule d'iodure de sodium, avalée entière avec une quantité suffisante d'eau pour faciliter son transit dans l'œsophage jusqu'à l'intestin. En cas de difficultés à la déglutition, l'iode 131 peut être administré sous forme de solution, par voie orale ou exceptionnellement par voie injectable.
- Les cellules thyroïdiennes, qu'il s'agisse de cellules normales restantes après la thyroïdectomie ou de cellules cancéreuses, captent cet iode en circulation. Alors que les rayonnements β émis par l'iode radioactif détruisent les cellules thyroïdiennes, les rayonnements de type ɤ sont utiles pour l'imagerie (BCE).
- **La Préparation avant IRAthérapie :** est résumée dans le **tableau I** :

Tableau I : Médicaments à interrompre avant le traitement (2)

Type de médicaments	Délai de sevrage recommandé
Hormones thyroïdiennes	2 semaines pour L-T3 (Tri-iodothyronine) 3-4 semaines pour L-T4 (tétra-iodo-thyronine)
Sirop, vitamines, préparations nutritives contenant de l'iodure de sodium, fruits de mer	1 à 2 semaines selon l'abondance en iode
Médicaments contenant de l'iode (Amiodarone)	Plusieurs mois voire quelques années
Topiques iodés (Bétadine, collyres…)	1 à 2 semaines
Produits de contraste radiologiques	
Hydrosolubles	3 à 4 semaines
Liposolubles per os (cholécystographie)	3 mois
Produits huileux (ex. bronchographie) myélographie	6-12 mois 2-10 ans

- **Le jour du traitement (2)**

1. Pour éviter les désagréments d'une hypothyroïdie profonde, il est possible de stimuler la TSH par injection IM de 0,9 mg de rh TSH (Thyrogen©) à J1 et J2, l'administration de l'iode se faisant à J3.
2. Le sujet est à jeun de solides depuis 2h, le repas est pris 1h30 à 2h après absorption orale de l'iode 131.
3. Dosage de : TSH/Tg/AAT (Anticorps Anti-Thyroglobuline)
4. Corticothérapie en intraveineux lent en cas de reliquats thyroïdiens volumineux
5. On recommande aux patients une hyperhydratation (1,5 à 2 litres par 24h), des mictions fréquentes, des prises d'eau citronnée et de bonbons acidulés pour créer une hypersalivation, et enfin une prise de laxatifs les quelques jours qui suivent le traitement en cas de constipation récente ou chronique.
6. Vérification de l'absence de grossesse en vérifiant la date des dernières règles, un dosage des βHCG est fait au moindre doute
7. L'allaitement doit être arrêté avant le traitement, et il est interdit pendant 8 semaines après le traitement par l'131
8. Des consignes de radioprotection seront expliquées au patient et/ou à son accompagnant, dès sa sortie de la chambre blindée. Elles comportent principalement les mesures de limitation de l'exposition au public (en particulier les jeunes enfants et les femmes enceintes). Des recommandations, telles qu'un arrêt de travail, sont transmises au patient.

   Pour les proches, des recommandations de limitations de contacts avec le conjoint et les enfants sont à formuler. Leur durée d'application dépend de l'activité résiduelle d'iode 131 ou de la valeur du débit de dose à 1 m (mesuré à l'aide d'un débitmètre d'exposition, placé en regard de la partie inférieure du sternum), en sortie d'hospitalisation du jour.
9. Le traitement substitutif par hormone thyroïdienne est repris dans les 2 à 4 jours qui suivent la prise de l'iode.

1.3. Indications de l'IRAthérapie

Après thyroïdectomie totale, les indications de l'IRAthérapie sont fonction du risque de récidive et de maladie résiduelle **(Tableau II) :**

Tableau II : Activité d'IRAthérapie selon le risque de récidive des CDT : Recommandations ATA/ETA (3-12)

	Risque de récidive		
	Faible	**Intermédiaire**	**Elevé**
ATA 2015	T1-2/N0-X/M0-X **Pas d'irathérapie** T1-2/ N1a-1b/M0-X T3 sans envahissement extra-thyroïdien N0-X/M0-X **Irathérapie sélective en fonction des autres facteurs pronostiques : âge avancé…** ✓ **1,11 GBq (30 mCi)** ✓ **Préparation par rhTSH**	T1b-3 N0-X M0-X avec histologie agressive ou invasion vasculaire ✓ **1,11 GBq (30 mCi)** ✓ **Préparation par rhTSH** T3 avec EET minime N0-X M0-X T1-3 N1a-1b M0-X ✓ **1,11 ou 3,7 GBq (30 ou 100 mCi)** ✓ **Préparation par rhTSH**	✓ **≥ 3,7 GBq (100 mCi)** ✓ **Préparation par Sevrage**
ETA 2022	Echographie cervicale ± cytoponction Taux de la Tg postopératoire **Irathérapie recommandée si :** *Tg on > 2 ng/ml ou Tg off > 5-10 ng/ml *N+ cytologie ✓ **1,11 GBq (30 mCi)** ✓ **Préparation par rhTSH**	**Irathérapie sélective (**Controverse Indication multifactorielle) **:** *Âge avancé *Histologie agressive *Taille élevée des N+ *N+/R+ *Multiple N+ *N1b ✓ **1,11 ou 3,7 GBq (30 ou 100 mCi)** ✓ **Préparation par rhTSH**	✓ **≥ 3,7 GBq (100 mCi)** ✓ **Préparation par Sevrage, si M+**

rhTSH : TSH recombinante ; EET : extension extrathyroidienne ; Tg : thyroglobuline ; Tg off : thyroglobulinémie en stimulation

Chez l'enfant et l'adolescent, l'activité à administrer est calculée par multiplication de l'activité recommandée pour l'adulte par des coefficients bien établis **(tableau III)** (2):

Tableau III : Activité d'IRAthérapie chez l'enfant, en fonction du poids

3 kg = 0,10	**22 kg = 0,50**	**42 kg = 0,78**
4 kg = 0,14	24 kg = 0,53	44 kg = 0,80
6 kg = 0,19	26 kg = 0,56	46 kg = 0,82
8 kg = 0,23	28 kg = 0,58	48 kg = 0,85
10 kg = 0,27	30 kg = 0,62	50 kg = 0,88
12 kg = 0,32	32 kg = 0,65	52-54 kg = 0,90
14 kg = 0,36	34 kg = 0,68	56-58 kg = 0,92
16 kg = 0,40	36 kg = 0,71	60-62 kg = 0,96
18 kg = 0,44	38 kg = 0,73	64-66 kg = 0,98
20 kg = 0,46	39 kg = 0,76	68 kg = 0,99

- **Modalités du traitement : il faut répéter les cures tous les 6 mois, jusqu'à :**

  - Obtention d'une carte blanche isotopique
  - Constatation d'un CDT réfractaire
  - ± obtention d'une activité totale cumulée de ≈ 22,2 GBq (600 mCi).

1.4. Réponse à l'IRAthérapie

- Une bonne réponse à l'irathérapie est définie par l'obtention d'une rémission clinique, échographique, scintigraphique (Carte blanche isotopique) et biologique (thyroglobuline négative en stimulation).
- La surveillance ultérieure, basée sur le trépied clinico-biologique et échographique, est à vie.
- Une récidive locorégionale ou à distance peut survenir surtout en présence des facteurs de risque prédéfinis. Elle peut être découverte par les moyens d'imagerie et surtout par la ré-élévation de la thyroglobulinémie en stimulation et/ou en freination. Une cartographie à l'iode a dans ce cas un but à la fois thérapeutique, lésionnel, et pronostique (récidive avide ou non à l'iode 131)
- Dans les cas de mauvais pronostic, on peut assister à l'absence de fixation d'iode dès le premier balayage, ou au cours des cures l'irathérapie : signant le caractère réfractaire à l'iode radioactif.

1.5. Effets secondaires de l'iode 131 (2)

- **A court et à moyen termes :** Des phénomènes inflammatoires sont parfois observés lors du traitement de volumineux reliquats, pouvant occasionner une gêne locale modérée (œdème cervical, exacerbation des douleurs et risque de compression pour des métastases osseuses en particulier rachidiennes).
- **Plus tardivement :** Sialadénite, hyposialie et/ou agueusie, dacryocystite ; généralement transitoires. Une aménorrhée transitoire, ainsi que la survenue plus précoce de la ménopause, ont été observées. Chez l'homme, une azoospermie la plupart du temps transitoire, affecte le tiers des patients. Après plusieurs traitements, elle peut devenir définitive après une activité >1Ci.
- **En cas de désir d'enfant :** Il est recommandé d'observer un délai de six mois à un an après le traitement par l'iode 131 avant la conception.
- Certaines études suggèrent que les traitements par l'iode 131 favorisent l'apparition ultérieure d'autres cancers, avec une activité cumulative croissante de l'131 administré. Ce risque est faible, et ne doit en aucun cas dissuader d'un traitement par iode radioactif.

2. HORMONOTHERAPIE FREINATRICE

Le degré de suppression de la TSH par la LT4, varie en fonction du risque initial et des critères évolutifs sous traitement radioactif. Ainsi, on vise une valeur de :

- **TSH < 0,1 mUI/L en cas de :**

- Risque élevé avant obtention d'une rémission complète,
- CDT devenu réfractaire à l'iode.
- Il est impératif de respecter les contre-indications de cette dose freinatrice et de tenir compte de ses complications potentielles à long terme (perte de masse osseuse chez les femmes ménopausées et de troubles du rythme cardiaque chez les patients âgés) (2-11).

- **TSH de 0,1 – 0,5 mUI/L en cas de :**

- Risque faible avec Tg faible avant obtention d'une rémission complète,
- Risque intermédiaire, les deux premières années après obtention d'une rémission,
- Risque élevé après obtention d'une rémission complète (2-11).

- **TSH de 0,5 – 2 mUI/L en cas de :**

- Risque faible après obtention d'une rémission complète.
- Très faible risque (non traité par iode-131, non totalisé chirurgicalement) (2-11).

3. RADIOTHERAPIE EXTERNE

La radiothérapie externe cervico-médiastinale n'est pas un traitement curatif de première intention. Son indication doit être discutée en réunion de concertation pluridisciplinaire, devant des reliquats thyroïdiens inextirpables et un mauvais pronostic. Parfois indiquée dans quelques cas particuliers, son objectif principal réside dans le traitement des métastases uniques dans les formes réfractaires à l'iode 131, ou même iodo-sensibles mais présentant un risque de complications locales (fractures, compressions, douleurs...). Elle occupe une place primordiale pour les lésions inopérables ou récurrentes : locorégionales, ganglionnaires ou métastatiques (13,14).

Elle comprend 25 à 35 séances, à raison de 5 séances par semaine pendant 5 à 7 semaines pour une dose totale de 50 à 70 Gy.

Elle est associée à un meilleur contrôle local de la maladie et à une meilleure survie.

L'introduction récente de la radiothérapie stéréotaxique a ouvert la possibilité de traiter les petites lésions métastatiques dans tout organe, y compris les poumons, minimisant ainsi le risque de fibrose pulmonaire post-radique (15-17).

4. THERAPIES CIBLEES

Chez des patients présentant un CDT réfractaire à l'iode radioactif, plusieurs études de phase II et/ou de phase III ont été réalisées pour évaluer les différentes molécules (Axitinib, Motesanib, Pazopanib, Sunitinib, Vandétanib, Sorafénib, Lenvatinib, et Cabozantinib).

La progression de la maladie ne devrait pas automatiquement conduire à l'initiation d'un traitement par les inhibiteurs des tyrosines kinases (ITK) (18).

Il n'a pas été démontré d'efficacité certaine de l'utilisation des ITK selon, ni la charge tumorale, ni la présence ou non de symptômes, ni la localisation des métastases.

Toutefois et malgré l'absence de résultats définitifs des études en cours, le traitement par ITK ne doit être envisagé que chez des patients avec une maladie tumorale iodo-réfractaire étendue et progressive après avoir envisagé les traitements locaux et de s'abstenir en présence de complications (13).

Il est à noter que l'apparition des effets indésirables était significativement présente chez les patients âgés par rapport aux patients plus jeunes, et que sur le plan génétique aucune relation claire n'a été identifiée entre les profils génétiques de CDT et l'efficacité de ces ITK.

La décision d'un passage au traitement par ITK devrait être abordée dans une RCP, en pesant tous les avantages et inconvénients (18).

RÉFÉRENCES

1. Leboulleux S, Déandreis D, Lumbroso J, Baudin E, Schlumberger M. Cancers de la thyroïde et traitement par iode 131. Médecine Nucléaire.2014 ; 38(3) : 172–78. doi:10.1016/j.mednuc.2014; 03: 132
2. Guide pour la rédaction de protocoles de traitement par iode 131 et de suivi des cancers thyroïdiens papillaires et vésiculaires. 2005.Groupe de travail "Chirurgie endocrinienne Médecine Nucléaire Endocrinologie" (CEMEN) Société Française de Médecine Nucléaire (SFBMN). www.sfbmn.org
3. Haugen BR, Alexander EK, Bible KC, Doherty GM, Mandel SJ, Nikiforov YE, et al. 2015 American Thyroid Association Management Guidelines for Adult Patients with Thyroid Nodules and Differentiated Thyroid Cancer: The American Thyroid Association Guidelines Task Force on Thyroid Nodules and Differentiated Thyroid Cancer. Thyroid. 1 janv 2016;26(1):1‑133.
4. Jonklaas J, Sarlis NJ, Litofsky D, Ain K B, Bigos S T, Brierley J D et al. Outcomes of patients with differentiated thyroid carcinoma following initial therapy. Thyroid. 2006; 16: 1229–1242. https://doi.org/10.1089/thy.2006.16.1229
5. Deandreis D, Schlumberger M et Tuttle RM. Comparison of empiric versus whole-body/-blood clearance dosimetry-based approach to radioactive iodine treatment in patients with metastases from differentiated thyroid cancer. Journal of Nuclear Medicine. 2017; 58: 717–722. https://doi.org/10.2967/jnumed.116.179606
6. Sabra MM, Dominguez JM, Grewal RK, Larson SM, Ghossein RA, Tuttle RM et al. Clinical outcomes and molecular profile of differentiated thyroid cancers with radioiodine-avid distant metastases. Journal of Clinical Endocrinology and Metabolism. 2013; 98: E829–E836. https://doi.org/10.1210/jc.2012-3933
7. Liu J, Liu R, Shen X, Zhu G, Li B, Xing M. The genetic duet of BRAF V600E and TERT promoter mutations robustly predicts loss of radioiodine avidity in recurrent papillary thyroid cancer. Journal of Nuclear Medicine. 2020; 61:177–182. https://doi.org/10.2967/jnumed.119.227652
8. Sawka AM, Brierley JD, Tsang RW, Thabane L, Rotstein L, Gafni A, Straus S & Goldstein DP. An updated systematic review and commentary examining the effectiveness of radioactive iodine remnant ablation in well-differentiated thyroid cancer. Endocrinology and Metabolism Clinics of North America. 2008; 37: 457–80.
9. Lamartina L, Grani G, Durante C, Borget I, Filetti S, Schlumberger M. Follow-up of differentiated thyroid cancer – what should (and what should not) be done. Nature Reviews: Endocrinology 2018 14 538–551.
10. Sacks W, Fung CH, Chang JT, Waxman A, Braunstein GD. The effectiveness of radioactive iodine for treatment of low-risk thyroid cancer: a systematic analysis of the peer-reviewed literature from 1966 to April 2008. Thyroid. 2010 ; 20 : 1235–45.
11. Kazaure HS, Roman SA & Sosa JA. Aggressive variants of papillary thyroid cancer: incidence, characteristics and predictors of survival among 43,738 patients. Annals of Surgical Oncology.2012; 19: 1874–80. https://doi.org/10.1245/s10434-011-2129-x
12. Regalbuto C, Malandrino P, Frasca F, Pellegriti G, Le Moli R, Vigneri R et al. The tall cell variant of papillary thyroid carcinoma: clinical and pathological features and outcomes. Journal of Endocrinological Investigation. 2013; 36: 249–54.
13. European Thyroid Association Guidelines for the Treatment and Follow-Up of dvanced. Radioiodine-Refractory Thyroid Cancer. Laura Fugazzola et al. Eur Thyroid J. 2019; 8:227–45.
14. Hamilton SN, Tran E, Berthelet E, Wu J. The role of external beam radiation therapy in well-differentiated thyroid cancer. Expert Rev Anticancer Ther. 2017; 17(10): 905–10.
15. Chen PV, Osborne R, Ahn E, Avitia S, Juillard G. Adjuvant external-beam radiotherapy in patients with high-risk well-differentiated thyroid cancer. Ear Nose Throat J. 2009; 88 (7):E01.

16. So K, Smith RE, Davis SR. Radiotherapy in well-differentiated thyroid cancer: is it underutilized? ANZ J Surg. 2016; 86 (9): 696–700.

17. Dunne EM, Fraser IM, Liu M. Stereotactic body radiation therapy for lung, spine and oligometastatic disease: current evidence and future directions. Ann Transl Med. 2018; 6 (14): 283.

18. Weitzman SP, Sherman SI. Novel Drug Treatments of Progressive Radioiodine-Refractory Differentiated Thyroid Cancer. Endocrinol Metab Clin North Am. 2019; 48 (1): 253–68.

CHAPITRE X

Surveillance et pronostic

Rim BECHRAOUI, Dorra CHIBOUB, Nadia ROMDHANE

1. SURVEILLANCE CLINIQUE *Rim BECHRAOUI* 146
2. SURVEILLANCE RADIOLOGIQUE *Rim BECHRAOUI* 146
2.1. Carcinome de la thyroïde <1 cm 146
2.2. Carcinome de la thyroïde > 1 cm 146
3. SURVEILLANCE BIOLOGIQUE *Nadia ROMDHANE, Dorra CHIBOUB* 148
3.1. Dosage de la thyroglobuline (Tg) et anticorps anti thyroglobuline (Ac anti-Tg) 148
3.2. TSH 150
4. PRONOSTIC *Dorra CHIBOUB, Nadia ROMDHANE* 153
4.1. Âge 153
4.2. Facteurs histologiques 153
4.3. Métastases ganglionnaires 154
4.4. Métastases à distance 154
4.5. Résidu tumoral postopératoire 155
RÉFÉRENCES 156

La surveillance a pour but le dépistage précoce des récidives. Le plan de surveillance dépend des caractéristiques anatomopathologiques, du risque de récidive et du traitement initial. Les rechutes étant peu fréquentes, les tests doivent avoir une valeur prédictive négative élevée pour éviter des gestes inutiles chez les patients guéris. Le suivi clinique doit être maintenu à vie (1).

1. SURVEILLANCE CLINIQUE

Rim BECHRAOUI

L'examen clinique régulier est basé essentiellement sur la palpation cervicale de la loge thyroïdienne et des aires ganglionnaires cervicales. Le premier contrôle est recommandé 3 mois après la chirurgie, puis 6 mois après, enfin annuellement si l'examen est sans particularités (1,2).

2. SURVEILLANCE RADIOLOGIQUE

Rim BECHRAOUI

2.1. Carcinome de la thyroïde <1 cm

En cas de microcarcinome traité par lobectomie ou loboisthmectomie, la surveillance échographique du lobe restant et des aires ganglionnaires est proposée à 1 an, 3 ans et 7 ans, en l'absence d'évolutivité (1–3).

2.2. Carcinome de la thyroïde > 1 cm

2.2.1. Échographie cervicale

L'échographie cervicale fait partie du bilan initial de surveillance des cancers différenciés thyroïdiens opérés. Elle est plus sensible que la palpation pour l'examen des chaînes ganglionnaires et le lit thyroïdien (2,3). L'échographie permet de déceler l'existence d'un reliquat thyroïdien, de le différencier de la maladie résiduelle et de détecter les récidives locales ou les métastases ganglionnaires. Elle peut guider une éventuelle cytoponction ou une ponction pour dosage de la thyroglobuline (2,3).

Une échographie cervicale doit être effectuée 6 à 12 mois après chirurgie (1–3).

En cas d'échographie normale et lorsque le taux de thyroglobuline est indétectable après stimulation par la TSH, le risque de rechute est inférieur à 1% à 10 ans (2–4).

L'échographie sera refaite en fonction du risque de rechute et du taux de Tg (1–4).

On distingue les patients à faible risque de récidive, des patients à haut risque ou risque intermédiaire de récidive :

Chez les patients à faible risque, l'intérêt de refaire une échographie annuelle après le premier contrôle à 6-12 mois est discutable. Son indication « systématique » est laissée à l'appréciation du clinicien.

Chez les patients à risque évolutif intermédiaire et à haut risque, la surveillance échographique est conseillée mais la fréquence des contrôles n'est pas consensuelle.

En l'absence d'évolutivité, elle doit être réalisée au minimum 1, 3 et 7 ans après le diagnostic mais un suivi annuel semble préférable

En cas de ganglion échographiquement suspect, une cytoponction écho-guidée à l'aiguille fine avec dosage de la thyroglobuline dans le liquide de ponction est nécessaire. Il est recommandé d'associer un dosage de la thyroglobuline sur liquide de rinçage à toute cytoponction de ganglion suspect de métastase d'un cancer de la thyroïde.

En pratique, il est recommandé (1–4):

→ En cas de persistance d'éléments suspects au niveau de la loge thyroïdienne ou de ganglions suspects de diamètre >5-8 mm, une cytoponction écho-guidée à l'aiguille fine est réalisée. Le dosage de la Tg dans le liquide de rinçage est recommandé.

→ Pour des ganglions de diamètre <5-8 mm, la cytoponction doit être proposée si un résultat positif peut changer le suivi en termes de traitement.

Une échographie cervicale est recommandée en cas d'élévation de la thyroglobuline au cours du suivi.

2.2.2. Autres examens complémentaires

Si la scintigraphie corporelle post-thérapeutique est négative avec une Tg restant dosable, la réalisation d'autres modalités d'imagerie diagnostique devra être discutée.

Le scanner permet de détecter les métastases qui sont « résistantes à l'iode ». De plus, il permet de rechercher une maladie résiduelle locorégionale difficile à étudier en échographie du fait du remaniement post opératoire.

L'étude se fait selon un protocole dédié, multiphasique avec une acquisition en densité spontanée puis après injections iodées intraveineuse artérielles, veineuses et retardées (respectivement à 25, 55 et 85 secondes). Le maximum d'informations concerne l'acquisition en densité spontanée. Une maladie résiduelle ou récurrente du site opératoire est hypodense par rapport à la thyroïde normale.

La tomographie par émission de positons au 2-fluoro-2-désoxy-D-glucose (FDG-PET) associée à la tomodensitométrie est utile pour évaluer l'étendue de la maladie et définir le pronostic (2, 5,6). Sa sensibilité est d'environ 94 % et sa spécificité est comprise entre 80 % et 84 %. Le FDG-PET est plus sensible que la tomodensitométrie (Whole Body Scan) pour détecter une maladie persistante chez les patients présentant des taux sériques de Tg > 10 ng/dl et/ou des types histologiques agressifs.

Toutes les formes de traitement à l'iode radioactif doivent être différées d'au moins 6 semaines après l'administration de tout produit de contraste iodé.

Le FDG-PET est la technique d'imagerie isotopique de première intention pour les patients atteints d'une maladie réfractaire à l'iode radioactif (1–5).

L'absorption du FDG est associée à un pronostic péjoratif et à un caractère réfractaire au traitement à l'iode radioactif (5).

Une suspicion d'atteinte des voies aérodigestives doit toujours être évaluée par endoscopie (1,3–5).

3. SURVEILLANCE BIOLOGIQUE

Nadia ROMDHANE, Dorra CHIBOUB

La surveillance biologique des CDT est primordiale pour :

- Déceler une récidive locale ou ganglionnaire ainsi que d'éventuelles métastases à distance, par le dosage de Tg et des anticorps anti-thyroglobuline (Ac anti-Tg).
- Suivre le traitement hormonal par le dosage de la TSH

3.1. Dosage de la thyroglobuline (Tg) et anticorps anti thyroglobuline (Ac anti-Tg)

La thyroglobuline (Tg) est synthétisée uniquement par les cellules thyroïdiennes. Il s'agit d'une glycoprotéine homodimérique. Elle est sécrétée et stockée dans la lumière folliculaire de la thyroïde et relarguée en faible quantité dans le sang (6,7).

Il existe plusieurs techniques pour doser la Tg, mais les techniques immunoradiométriques (IRMA) restent les plus fiables (8).

La thyroglobuline est stockée dans la colloïde. Une faible quantité est libérée au niveau plasmatique, et ce taux dépend de deux paramètres : le volume thyroïdien ainsi que le degré de stimulation par la TSH (8,9).

3.1.1. Dosage initial de Tg et Ac anti-Tg

En cas de carcinome différencié de la thyroïde, la thyroglobuline peut être secrétée à la fois par les cellules thyroïdiennes, normales et néoplasiques. Après ablation thyroïdienne chirurgicale et isotopique, la Tg devient un marqueur biologique sensible et spécifique des carcinomes papillaires et vésiculaires. Il est recommandé d'interpréter le taux sérique de la Tg en fonction du taux de TSH qui doit être réalisé simultanément. En effet, en cas de stimulation par la TSH, la valeur de la Tg peut être multipliée par 5 ou 10.

L'existence d'anticorps anti-Tg (Ac anti-Tg) interfère avec le dosage de la thyroglobuline sérique et sous-estime la vraie valeur de la Tg. La plupart des auteurs recommandent de réaliser un dosage d'anticorps anti-Tg simultanément au dosage de la Tg plasmatique. En cas de guérison, les Ac anti-Tg vont diminuer jusqu'à disparition, avec entre la disparition de l'antigène et celle de l'anticorps, un délai variable pouvant aller jusqu'à 3 ans. Ainsi, le taux d'Ac anti-Tg peut être en lui-même un élément en faveur de la persistance de la maladie, si on découvre une réapparition ou une persistance de ces anticorps avec une Tg sérique négative (8,9).

Dans les carcinomes différenciés de la thyroïde, l'ascension de la TSH stimule les cellules cancéreuses puisqu'il s'agit de cancers hormono-dépendants. Ainsi, la surveillance biologique par Tg plasmatique doit se faire lorsque la stimulation hormonale est maximale (valeur de la TSH élevée). C'est dans ces conditions, qu'on obtiendra le dosage de Tg le plus sensible et spécifique pour détecter un tissu thyroïdien résiduel, des métastases ganglionnaires ou à distance (6–8).

Deux protocoles sont possibles pour le dosage de la Tg stimulée :

- L'arrêt de la LT4 avant le dosage (4 à 6 semaines), période nécessaire pour rendre le patient suffisamment hypothyroïdien (TSH sérique supérieur à 30 µUI/mL)
- L'injection de la TSH recombinante (rh-TSH ou Thyrogen) avec un pic 3 jour après stimulation (9).

La thyroglobuline sérique peut rester détectable pendant quelques mois après thyroïdectomie et IRAthérapie. Pour cela, on recommande un dosage de la Tg et de l'Ac anti-Tg à 6 à 12 semaines post opératoire (1,3,10–12).

Le taux sérique de Tg et d'Ac anti-Tg est un élément qui va permettre une stratification dynamique du risque de récidive selon la réponse au traitement. Ainsi on définit :

- Une excellente réponse avec un risque de récidive très faible si la Tg est indosable avec des anticorps anti-Tg négatifs et une échographie normale.
- Une réponse biochimique incomplète : thyroglobuline non-stimulée post-opératoire (Tg sous L-thyroxine) supérieure à 1ng/ml ou, Tg après arrêt de l-thyroxine (Tg stimulée) supérieure à 10ng/ml ou, augmentation du taux des anticorps anti-Tg avec échographie normale.
- Une réponse indéterminée : Tg non stimulée est entre 0,2 et 1 ng/ml ou, Tg stimulée entre 1 et 10 ng/ml avec des AC anti-Tg stables ou en régression et sans argument clinique ou radiologique faisant suspecter une récidive morphologique.

3.1.2. Recommandations de surveillance par Tg et Ac anti- Tg selon la réponse après traitement et la stratification du risque

- **Excellente réponse**

Pour la catégorie à bas risque ou à risque intermédiaire de récidive avec une excellente réponse au traitement, on recommande actuellement une surveillance moins stricte en intensité et en fréquence. En effet, une surveillance biologique tous les 12 à 24 mois par dosage sérique de la thyroglobuline (Tg) est recommandée. Le dosage de la Tg stimulée est non nécessaire (5–9).

Le dosage de la Tg stimulée tous les 6 à 12 mois est indiqué pour les malades à haut risque de récidive (1,3,10–12).

- **Réponse indéterminée**

Il est recommandé de faire le dosage de la thyroglobuline, soit après injection de rhTSH soit après sevrage des hormones thyroïdiennes, tous les 6 à 12 mois (3,10,11).

- **Réponse biologique incomplète**

La surveillance biologique est nécessaire tous les 6 à 12 mois pendant 5 ans, puis une surveillance plus espacée est recommandée selon le risque initial de récidive et le taux sérique de la Tg.

Cette surveillance est basée sur le dosage de la Tg stimulée, soit après injection de rhTSH soit après sevrage des hormones thyroïdiennes (1,3,10–12).

Une ascension de la Tg ou du taux d'anticorps anti Tg impose la réalisation d'une imagerie et la discussion des traitements complémentaires en fonction des résultats.

- **Réponse morphologique incomplète**

Le dosage de la Tg stimulée et des anticorps anti Tg tous les 6 mois est nécessaire selon les recommandations américaines et européennes (1,3,10).

Selon l'étude de Sfar et al, une surveillance des CDT reste nécessaire, étant donné que la récidive peut être tardive. Au cours de ce suivi, des seuils de Tg (en état de stimulation) inférieurs à 2ng/ml sont exigés. Les cures d'iode 131 doivent être prolongées tant que la Tg reste élevée (13).

3.2. TSH

Après thyroïdectomie totale, les patients atteints de carcinome différencié ont besoin d'une substitution en hormones thyroïdiennes (Lévothyroxine). Le concept de suppression de la TSH par les hormones thyroïdiennes, est basé sur la minimisation de l'effet prolifératif de la TSH sur les cellules cancéreuses de la thyroïde qui expriment le récepteur de la TSH. L'utilisation de la suppression de la TSH dans les CDT, autrefois largement prescrite à tous les patients, est devenue plus nuancée. En effet, en raison d'une meilleure appréciation des effets secondaires potentiels d'un traitement suppresseur à long terme, une sélection des patients les plus susceptibles d'en bénéficier doit être réalisée. Les nouvelles publications ont démontré l'absence de bénéfice pour les patients atteints d'une maladie à un stade précoce ou d'un cancer de la thyroïde en rémission à long terme (9, 14,15).

En effet, actuellement les recommandations s'accordent sur le fait que degré de suppression initiale de la TSH doit être basé sur une classification dynamique du risque, du niveau de thyroglobuline, de la cinétique de la thyroglobuline dans le temps, des anticorps anti thyroglobuline, et des effets indésirables potentiels de la suppression de la TSH (10).

3.2.1. Taux initial de TSH

Après thyroïdectomie, une hormonothérapie à visée substitutive et freinatrice par Lévothyroxine est administrée aux patients, avec un l'objectif d'obtenir une TSH entre 0,5 et 2 mUI/l pour les patients « à faible risque de récidive », entre 0,1 et 0,5 pour les malades « à risque intermédiaire de récidive » et inférieure à 0,1 pour la catégorie « à risque élevé de récidive » (10,14).

Selon les recommandations américaines, l'objectif initial en cas de loboisthmectomie est que le taux de TSH doit être entre 0,5 et 2 mUI/l (10).

3.2.2. Objectifs de la TSH selon la réponse après traitement et la stratification du risque (Figure 1)

Toutes les publications actuelles insistent sur l'adaptation dynamique du taux de TSH durant la surveillance (11). Klubo-Gwiezdzinska et al. ont récemment analysé les données de 867 malades opérés de carcinome papillaire de la thyroïde et présentant un risque intermédiaire ou élevé de récidive, traités et suivis dans des centres de référence tertiaires ou des centres de recherche aux

États-Unis. Ils ont conclu que le traitement freinateur n'a pas été associé à une amélioration significative du pronostic à 18 mois, 3 ans ou 5 ans (15).

- **Excellente réponse :**

Pour les malades à bas risque ou à risque intermédiaire de récidive et ayant une excellente réponse au traitement, il est nécessaire de stabiliser la TSH dans la limite inférieure des valeurs normales (0,5 à 2 mUI/l) (3,10–12,16).

Pour la catégorie à haut risque de récidive en excellente réponse, l'ATA recommande un objectif de taux de TSH entre 0,1 et 0,5 mUI/l pendant 5 ans (5), alors que l'ESMO préconise un taux entre 0,5 à 2 mUI/l (1).

- **Réponse indéterminée :**

L'objectif du taux de TSH pour les patients à bas risque doit être entre 0,5 et 2 mUI/l. Pour les autres malades, la TSH doit être entre 0,1 et 0,5 mUI/l pendant 5 ans (1,3,10).

Ce degré de suppression peut être réduit, après 5 ans à condition d'une surveillance étroite.

- **Réponse biologique incomplète :**

Pour cette catégorie de patients, le taux de TSH doit être inférieur à 0,1 mUI/l, tout en tenant compte du risque initial de récidive, de la valeur et de la cinétique de la Tg, ainsi que des risques de freinage de la TSH (1,10–12).

- **Réponse morphologique incomplète :**

Pour les patients ayant une réponse morphologique incomplète, le taux de la TSH doit être inférieur à 0,1 mUI/l (1,3,9–12).

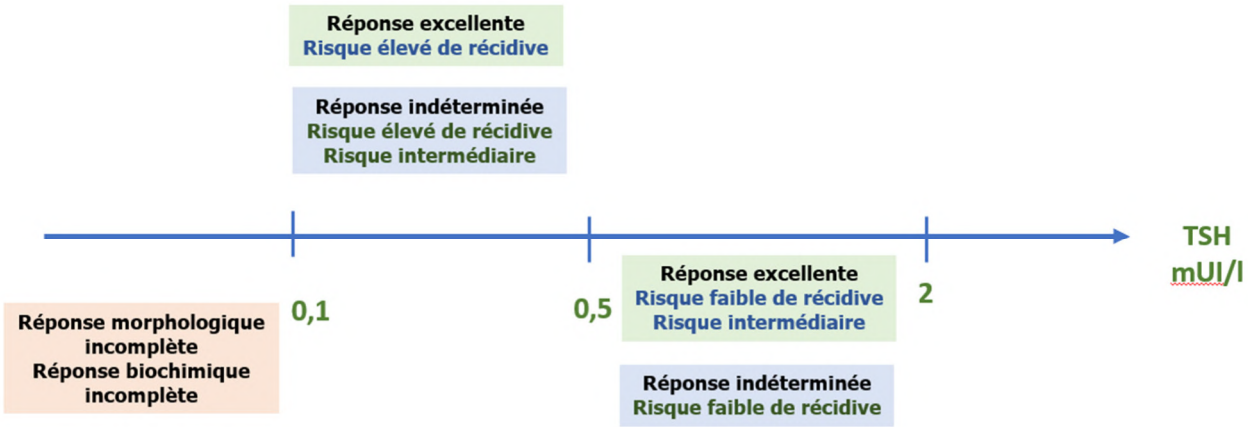

Figure 1 : Taux de TSH selon l'ATA pour la surveillance des carcinomes différenciés de la thyroïde (17)

Au total, une stratégie adaptée de surveillance (clinique, biologique et radiologique) des CDT doit être mise en fonction du niveau du risque initial, du type du traitement et de la réponse au traitement (**Figure 2**).

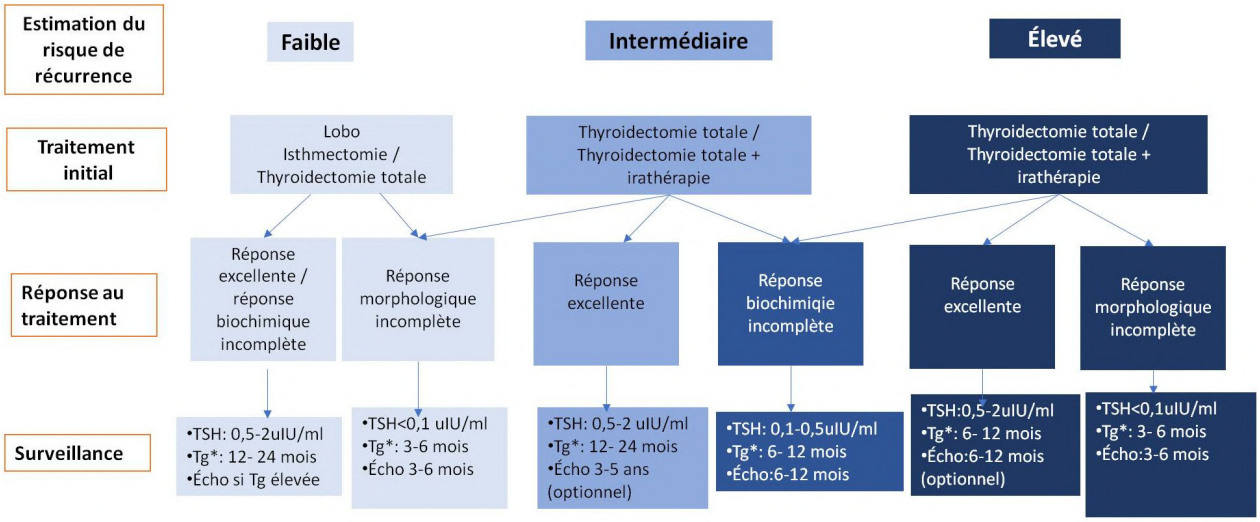

Figure.2 : Algorithme décisionnel de surveillance d'un carcinome différencié de la thyroïde en fonction du risque de rechute (17)

*Le dosage de la Tg doit être couplé aux anticorps anti Tg (Ac antiTg)
Durant la surveillance le dosage de la Tg doit être fait dans le même laboratoire
Le taux de Tg doit être interprété en fonction du taux de TSH et Ac antiTg
Le dosage de Tg peut être pratiqué en cas de loboishmectomie: c'est l'ascension du taux qui va être en faveur d'une poursuite évolutive

4. PRONOSTIC

Dorra CHIBOUB, Nadia ROMDHANE

Le pronostic des cancers différenciés de la thyroïde est généralement bon, étant donné que ces tumeurs ont une faible croissance et sont sujets à des traitements associés. La guérison est obtenue dans plus de 85% des cas. Le risque de survenue de récidive et la mortalité sont faibles pour la plupart de ces tumeurs (18).

Selon les différentes études, plusieurs facteurs peuvent influencer le pronostic de ces tumeurs.

4.1. Âge

L'âge, facteur pronostique de survie important, est intégré dans la classification AJCC UICC TNM.

Le taux de survie à 10 ans est, pour les patients âgés de moins de 55 ans et ayant une tumeur limitée à la thyroïde, de 98 à 100%. Il est supérieur à 85% pour les patients âgés de plus de 55 ans et ayant un cancer, localisé ou étendu aux muscles sous-hyoïdiens, avec ou sans atteinte ganglionnaire cervicale (19).

L'impact de l'âge est surtout important chez les enfants et les adolescents atteints d'un cancer thyroïdien différencié qui, malgré son caractère le plus souvent agressif avec des métastases à distance plus fréquentes que chez les adultes (50% des cas), garde un taux de survie de 95 % à 30 ans. En effet, le taux de récidive est plus élevé dans la population pédiatrique que chez les adultes, en particulier chez les enfants atteints d'un cancer de la thyroïde, papillaire multifocal, ou avec extension tumorale macroscopique dépassant la capsule thyroïdienne, ou avec atteinte ganglionnaire étendue.

Les enfants présentant des taux de Tg > 10 ng/ml avant de débuter un traitement par iode, ont un risque plus élevé de maladie structurelle persistante, en particulier les patients classés à risque intermédiaire selon les directives pédiatriques de l'ATA (10,20).

4.2. Facteurs histologiques

4.2.1. Taille de la tumeur

Le taux de survie pour les cancers ≤ 4cm, limités à la thyroïde, avec peu ou pas d'atteinte ganglionnaire est de 99 %.

La survie globale diminue en cas d'atteinte extra-thyroïdienne importante, et de métastases à distance. La survie globale à 15 ans est de 67 à 76% pour les cancers classés T4, et de 65 % pour les tumeurs métastatiques (19).

4.2.2. Autres facteurs

Certains autres facteurs histologiques sont des facteurs de risque de survenue de récidive tels que : l'existence d'une extension extra-thyroïdienne et son importance, les emboles vasculaires, le type histologique et les anomalies moléculaires de la tumeur.

Chaque facteur est associé à un risque de récidive plus ou moins important.

Selon la présence d'un ou de plusieurs de ces facteurs, le risque de récidive tumorale varie d'une valeur très basse <1% (exemple : micro-carcinomes unifocaux intra thyroïdiens) jusqu'à des valeurs très élevées, ≈ 40 % (exemple : carcinome folliculaire largement invasif avec plus de quatre emboles vasculaires) (19–21).

4.3. Métastases ganglionnaires

Elles ont un impact sur la survenue de récidive et sur le taux de survie. Lundgren *et al*. ont retrouvé dans une étude portant sur 5554 cas de cancer différencié de la thyroïde, que le risque relatif de décès lié à la tumeur en cas d'atteinte ganglionnaire, était de 1,9 (22).

Mazzaferri *et al,* dans une étude portant sur 576 cancers papillaires de la thyroïde dont 46 % étaient pN+, ont noté pour ces derniers cas, une élévation du taux de récidives et de mortalité, notamment à 30 ans (23).

Une adénopathie métastatique > 3 cm est associée à un risque plus élevé de survenue de récidive, mais sans différence de survie selon le siège de l'atteinte ganglionnaire entre cN1a (compartiment central) et cN1b (compartiment latéral).

Un nombre d'adénopathies métastatiques > 10, la présence d'une rupture capsulaire dans plus de trois adénopathies métastatiques, l'âge > 45 ans, la bilatéralité de l'atteinte et la localisation médiastinale sont des facteurs pronostiques péjoratifs de récidive.

Un taux de mortalité plus élevé est rapporté en cas d'adénopathies volumineuses, médiastinales ou bilatérales (23).

Plusieurs facteurs sont incriminés dans la survenue de métastases ganglionnaires. En effet, le jeune âge (< 45 ans), le genre (masculin), la bilatéralité des lésions, la multifocalité, l'invasion capsulaire, l'invasion lymphovasculaire et l'extension extra-thyroïdienne sont associés à la survenue de métastase ganglionnaire chez des patients ayant un cancer différencié thyroïdien cliniquement N0. Pour ce groupe de patients, un curage central prophylactique serait très bénéfique pour diminuer le risque de ces métastases ganglionnaires (21,24).

4.4. Métastases à distance

Le pronostic et la prise en charge des carcinomes thyroïdiens différenciés métastatiques au moment du diagnostic, ont été peu étudiés dans la littérature.

Selon plusieurs études, le pronostic de ces tumeurs thyroïdiennes s'aggrave quand elles sont découvertes par une métastase. Pour les métastases pulmonaires, la survie globale à 10 ans est de 20 à 57%. Par contre, elle n'est plus que de 14% en cas d'association de ces dernières à des métastases osseuses.

Par ailleurs, le pronostic de ces métastases varie aussi selon l'âge de découverte.

Certains facteurs ont été identifiés comme étant de bon pronostic en cas de métastases pulmonaires : une taille ≤ 1cm, un âge ≤ 55 ans et un taux de thyroglobuline ≤ 400 ng/mL lors de

l'IRAthérapie initiale. Le pronostic est aussi plus favorable pour le type histologique papillaire bien différencié avec une image radiologique de miliaire pulmonaire, un âge < 45 ans et une importante fixation de l'iode radioactif par ces métastases (2,24).

L'atteinte cutanée est de très mauvais pronostic. Les patients ayant des métastases cutanées ont une durée de survie de 3 à 6 mois.

4.5. Résidu tumoral postopératoire

Il représente aussi un facteur pronostique important. Ainsi, une exérèse chirurgicale complète est recommandée pour les tumeurs thyroïdiennes. En effet, une chirurgie avec R2 (reliquat macroscopique) est associée à une réduction du contrôle local et de la survie à long terme.

Une classification du risque de persistance ou de survenue de récidive des cancers différenciés de la thyroïde a été élaborée par l'ATA. Cette classification propose 3 niveaux de risque : un risque bas (0-5 %), un risque intermédiaire (5-20 %) et un risque élevé (>20%) (25).

La survenue de récidive chez des patients en rémission est moins fréquente qu'une persistance de la maladie objectivée lors du premier bilan post-thérapeutique.

Les sièges de survenue les plus fréquents de tumeur persistante ou de récidive sont les ganglions cervicaux, la loge thyroïdienne, les ganglions médiastinaux et plus rarement des localisations à distance.

RÉFÉRENCES

1. Filetti S, Durante C, Hartl D, Leboulleux S, Locati LD, Newbold K, et al. Thyroid cancer: ESMO Clinical Practice Guidelines for diagnosis, treatment and follow-up. Ann Oncol. 2019;30(12):1856‑83.
2. Van Houten P, Netea-Maier RT, Smit JW. Differentiated thyroid carcinoma: an update. Best Pract Res Clin Endocrinol Metab. 2023;37(1):101687.
3. Haddad RI, Bischoff L, Ball D, Bernet V, Blomain E, Busaidy NL, et al. Thyroid carcinoma, version 2.2022, NCCN clinical practice guidelines in oncology. J Natl Compr Canc Netw. 2022;20(8):925‑51.
4. Araque KA, Gubbi S, Klubo-Gwiezdzinska J. Updates on the management of thyroid cancer. Horm Metab Res. 2020;52(08):562‑77.
5. Terroir M, Borget I, Bidault F, Ricard M, Deschamps F, Hartl D, et al. The intensity of 18FDG uptake does not predict tumor growth in patients with metastatic differentiated thyroid cancer. Eur J Nucl Med Mol Imaging. 2017;44:638‑46.
6. Izembart M. Anticorps antithyroglobuline. EMC—Biologie Clin Elsevier Masson SAS Paris Fr. 2003;
7. Lin JD. Thyroglobulin and human thyroid cancer. Clin Chim Acta. 2008;388(1‑2):15‑21.
8. Gaillard O.La thyroglobuline. Immunoanal Biol Spéc. 2000 ; 15 : 14-18
9. Avram AM, Zukotynski K, Nadel HR, Giovanella L. Management of differentiated thyroid cancer: The standard of care. J Nucl Med. 2022;63(2):189‑95.
10. Haugen BR, Alexander EK, Bible KC, Doherty GM, Mandel SJ, Nikiforov YE, et al. 2015 American Thyroid Association management guidelines for adult patients with thyroid nodules and differentiated thyroid cancer: the American Thyroid Association guidelines task force on thyroid nodules and differentiated thyroid cancer. Thyroid. 2016;26(1):1‑133.
11. Patel KN, Yip L, Lubitz CC, Grubbs EG, Miller BS, Shen W, et al. Executive summary of the American Association of Endocrine Surgeons guidelines for the definitive surgical management of thyroid disease in adults. Ann Surg. 2020;271(3):399‑410.
12. Ito Y, Onoda N, Okamoto T. The revised clinical practice guidelines on the management of thyroid tumors by the Japan Associations of Endocrine Surgeons: core questions and recommendations for treatments of thyroid cancer. Endocr J. 2020;67(7):669‑717.
13. Sfar R, Ammar N, Kamoun T, Nouira M, Charfi H, Regaieg H, et al. Experience du service de medecine nucleaire sahloul sousse dans la prise en charge des carcinomes differencies de la thyroïde a thyroglobuline elevee. J Tunis ORL Chir Cervico-Faciale. 2014;31:30‑3.
14. Grani G, Ramundo V, Verrienti A, Sponziello M, Durante C. Thyroid hormone therapy in differentiated thyroid cancer. Endocrine. 2019;66(1):43‑50.
15. Klubo-Gwiezdzinska J, Auh S, Gershengorn M, Daley B, Bikas A, Burman K, et al. Association of thyrotropin suppression with survival outcomes in patients with intermediate-and high-risk differentiated thyroid cancer. JAMA Netw Open. 2019;2(2):e187754‑e187754.
16. Nabhan F, Dedhia PH, Ringel MD. Thyroid cancer, recent advances in diagnosis and therapy. Int J Cancer. 2021;149(5):984‑92.
17. Gordon AJ, Dublin JC, Patel E, Papazian M, Chow MS, Persky MJ, et al. American Thyroid Association Guidelines and National Trends in Management of Papillary Thyroid Carcinoma. JAMA Otolaryngol Neck Surg. 2022;148(12):1156‑63.
18. ACHOUR I, TRABELSI J, HAMMAMI B , AYADI S, HAMZA F, CHAKROUN A et al. Facteurs pronostiques des carcinomes differencies de la thyroïde. J.I. M. Sfax, N°23; Juillet 16 : 19 - 24.
19. Hartl DM, Hadoux J, Garcia C, Al Ghuzlan A, Guerlain J, Breuskin I, et al. Les stratégies de désescalade pour les cancers différenciés de la thyroïde. Bull Cancer (Paris). 2021;108(12):1132‑44.

20. Zampella E, Piscopo L, Manganelli M, Volpe F, Nappi C, Gaudieri V, et al. Prognostic value of 12-month response to therapy in pediatric patients with differentiated thyroid cancer. Endocrine. 2023;1‑7.
21. Hafez LG, Elkomos BE, El-Shafaei MAM, Omran HMA, Saad AS. The risk of central nodal metastasis based on prognostic factors of the differentiated thyroid carcinoma: a systematic review and meta-analysis study. Eur Arch Otorhinolaryngol. 2023;1‑12.
22. Lundgren CI. Incidence and prognosis of differentiated thyroid cancer in Sweden. Karolinska Institutet (Sweden); 2006.
23. Guerrier B, Berthet JP, POIREE S, POTARD G, PRADES JM, RIGHINI C. Recommandation de la Société française d'oto-rhino-laryngologie et de chirurgie de la face et du cou pour la prise en charge ganglionnaire dans les cancers différenciés de souche folliculaire du corps thyroïde chez l'adulte. Recommandation pour la pratique clinique. Ann Fr Oto-Rhino-Laryngol Pathol Cervico-Faciale Print. 2012;129(4):250‑60.
24. Kaur J, Nadarajan A, Janardhan D, George NA, Thomas S, Varghese BT, et al. Predictive factors for nodal recurrence in differentiated thyroid cancers. Cancer Treat Res Commun. 2023;100728.
25. Van Dijk D, Groen AH, van Dijk BA, Van Veen TL, Sluiter WJ, Links TP, et al. The outcome of treatment in differentiated thyroid cancer according to recommendations in current Dutch and American guidelines. Clin Endocrinol (Oxf). 2023;98(1):123‑30.

CHAPITRE XI

Traitement des formes localement avancées, métastatiques et réfractaires à l'IRA thérapie

Rachida BOUATAY

INTRODUCTION – GENERALITES 159

1. DEFINITIONS 159

2. FACTEURS PREDICTIFS DES FORMES REFRACTAIRES DES CANCERS DIFFERENCIES DE LA THYROÏDE 161

3. PRISE EN CHARGE THERAPEUTIQUES DES FORMES LOCALEMENT AVANCEES, METASTATIQUES ET REFRACTAIRES A L'IODE DES CDT 161

3.1. Bilan clinique 161

3.2. Bilan paraclinique d'évaluation 161

3.3. Moyens thérapeutiques 164

3.4. Synthèse des indications thérapeutiques 171

CONCLUSION 173

RÉFÉRENCES 174

INTRODUCTION – GENERALITES

Les cancers différenciés de la thyroïde (CDT), sont habituellement d'excellent pronostic, avec une survie à 20 ans supérieure à 90%. Cependant, certaines de ces tumeurs se comportant de manière agressive, sont responsables de formes avancées et métastatiques (1).

Ces cancers différenciés sont habituellement sensibles à l'IRA thérapie (I131). Cependant, 5 à 15 % des patients développent un cancer de la thyroïde différencié dit « réfractaire à l'iode radioactif » (2).

Il s'agit d'une entité rare, survenant avec une incidence de 4 à 5 cas/an/million de personnes (3).

Les options thérapeutiques utilisées pour ces patients sont très limitées, et la médiane de survie n'est que de 3 à 6 ans après un diagnostic de métastases réfractaires à l'iode. Les progrès récents et l'utilisation des thérapies ciblées ont permis d'améliorer le pronostic de ces formes (4).

De ce fait, il convient de définir ces formes avancées et réfractaires et de préciser les thérapies actuellement disponibles ainsi que leurs indications précises.

1. DEFINITIONS

Les formes dites **« avancées »** des CDT constituent souvent une entité destinée à désigner les tumeurs agressives de la thyroïde. Cependant, il existe une grande hétérogénéité dans sa description exacte entre les différents spécialistes (chirurgiens, endocrinologues et oncologues…) (5).

Un consensus récent de la société Américaine de chirurgie cervico faciale (AHNS) et du groupe international d'oncologie thyroïdienne, départage le cancer avancé de la thyroïde en 4 catégories (6):

- **Une catégorie chirurgicale :** la tumeur comporte une ou plusieurs des caractéristiques suivantes : une maladie loco-régionale volumineuse invasive ou inopérable, une récidive, des métastases à distance, une maladie résiduelle macroscopique non opérable, une progression rapide à l'imagerie, une menace imminente en rapport avec la charge tumorale.
- **Une catégorie biochimique :** elle comporte les tumeurs réfractaires à l'iode I131, insensibles à la suppression de la TSH, et/ou au temps de dédoublement rapide de thyroglobuline (Tg).
- **Une catégorie histologique et/ou moléculaire :** elle est caractérisée par la présence de composants histologiques peu différenciés ou agressifs, d'un indice de prolifération Ki67 élevé (>5), d'un nombre élevé des mitoses (>3/champ), d'une nécrose tumorale.
- **Enfin,** le cancer peut être considéré « avancé » selon les considérations du médecin traitant sur la base de caractéristiques laissant présager d'un comportement tumoral agressif.

Le caractère localement avancé est défini en présence d'une extension extra thyroïdienne (ETE). Cette dernière peut impliquer plusieurs structures telles que les muscles sous hyoïdiens, la

trachée, le larynx, l'œsophage, les nerfs laryngés supérieur et inférieur, et les structures vasculaires ou le fascia prévertébral. Les différentes formes de cancer de la thyroïde localement avancé doivent être distinguées en fonction des structures anatomiques impliquées, qui influenceront à la fois la présentation clinique et les conséquences thérapeutiques (7).

Les CDT dits « réfractaires à l'iode » comprennent les formes avancées de cancer différencié non accessibles au traitement par l'iode radioactif. Ces patients qui représentent les 2/3 des patients avec métastases à distance, sont porteurs d'une maladie qui ne répond pas ou plus à l'iode 131 (4).

Ils présentent par définition au moins **une des trois caractéristiques suivantes** :

- Absence de fixation de l'iode 131 dans au moins une lésion tumorale cible
- Progression de la maladie dans les 12 mois suivant un traitement par l'iode 131
- Ou persistance de la maladie après administration d'une activité cumulée de 22GBq (600mCi)

Selon l'ATA, cette entité comprend quatre catégories de patients (8,9) :

Dans la première catégorie, le tissu malin/métastatique ne concentre pas l'I131 en dehors du lit thyroïdien lors du premier balayage thérapeutique du corps entier. Il n'existe chez ces patients, aucune preuve que la poursuite du traitement par l'iode radioactif (IRA) puisse présenter un quelconque bénéfice.

Dans la deuxième catégorie, le tissu tumoral perd sa capacité à concentrer l'I131 (en l'absence de contamination par l'iode) après des preuves antérieures d'absorption. Ce phénomène survenant souvent chez des patients présentant des métastases volumineuses et multiples, est dû à l'éradication par I131 des cellules différenciées capables de concentrer l'iode, mais pas des cellules peu différenciées qui ne concentrent pas I131 et qui vont généralement progresser.

Dans la troisième catégorie, la captation de l'iode est hétérogène : l'iode est capté par certaines lésions mais pas d'autres. Ce schéma est fréquent chez les patients présentant de multiples métastases volumineuses. Chez ces patients, une progression est susceptible de se produire au niveau des métastases sans captation (en particulier lorsque la captation du Fluorodeoxyglucose (FDG) est présente), et le traitement par I131 ne sera pas bénéfique sur l'évolution globale de la maladie.

Dans la quatrième catégorie, la maladie métastatique est évolutive et progresse malgré une absorption significative d'Iode (nouvelles lésions, croissance progressive des lésions, augmentation continue de la Tg sérique dans les mois suivant le traitement par I131).

La définition de chacune de ces possibilités dépend des modalités d'imagerie, y compris un balayage corps entier post-thérapeutique combiné à d'autres modalités d'imagerie, telles que la tomodensitométrie (TDM), l'IRM ou la TEP/CT 18FDG. Les critères de maladie réfractaire à l'IRA restent quelque peu controversés.

2. FACTEURS PREDICTIFS DES FORMES REFRACTAIRES DES CANCERS DIFFERENCIES DE LA THYROÏDE

Cette maladie réfractaire survient le plus souvent chez des sujets âgés, atteints d'un cancer peu différencié avec des métastases volumineuses au niveau desquelles la fixation du FDG est élevée (10).

Certaines formes histologiques agressives sont aussi associées à un moins bon pronostic et à la plus grande fréquence de métastases. Les variantes histologiques les plus agressives de carcinomes papillaires sont les formes, à cellules hautes, à cellules en « clous de tapissier », et à cellules cylindriques. Pour les sous-types de cancer folliculaire, les carcinomes à invasion massive « carcinomes thyroïdiens peu différenciés » sont plus péjoratifs (1).

3. PRISE EN CHARGE THERAPEUTIQUES DES FORMES LOCALEMENT AVANCEES, METASTATIQUES ET REFRACTAIRES A L'IODE DES CDT

3.1. Bilan clinique

La plupart des patients atteints d'un cancer invasif peuvent être asymptomatiques. Certains symptômes doivent alerter le clinicien tels que : une dysphonie, une dyspnée, une dysphagie, une hémoptysie, une toux chronique et/ou une masse cervicale fixée (11).

Une évaluation clinique minitieuse est nécessaire permettant l'orientation d'examens complémentaires.

3.2. Bilan paraclinique d'évaluation

Une fois la maladie avancée, métastatique et réfractaire identifiée, il est important de (8):

- Déterminer l'étendue de la maladie par des examens paracliniques
- Evaluer le degré des symptômes actuels ou potentiels de la maladie
- Identifier les comorbidités pouvant influencer le choix des traitements
- Déterminer la vitesse de progression des lésions radiologiques évidentes

Une imagerie supplémentaire (TDM et IRM avec injection de produit de contraste), est recommandée chez les patients présentant un cancer différencié avancé de la thyroïde, une suspicion d'invasion locale et une lymphadénopathie multiple ou volumineuse. La TDM thoracique doit être envisagée en cas de ganglions médiastinaux bas ou de métastases pulmonaires **(Figure 1)** (5,8).

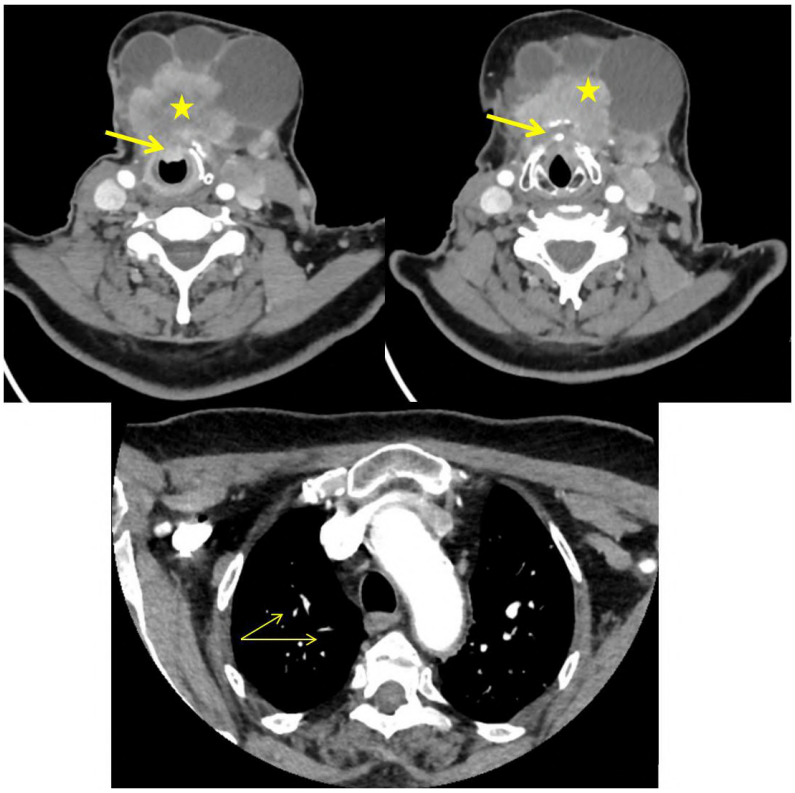

Figure 1 : Masse solido kystique antérieure bourgeonnante et infiltrante (étoile) envahissant la loge thyroïdienne, les cartilages laryngés, avec extension endolaryngée sous glottique (flèche épaisse) avec des adénopathies jugulo carotidiennes bilatérales métastatiques et des nodules pulmonaires secondaires (flèches fines) chez une patiente présentant un carcinome papillaire de la thyroïde métastatique d'emblée invasif et réfractaire à l'iode

La TEP(FDG) (1), trouve essentiellement sa place dans le suivi et le bilan d'extension à distance des tumeurs ne fixant pas l'iode. En effet, la perte de la faculté de captation d'I131 est un signe de dédifférenciation, associé à une hyperexpression du transporteur GLUT1, d'où la captation de FDG et non d'iode. En effet, la captation de FDG est le reflet d'une agressivité tumorale **(Figure 2)**.

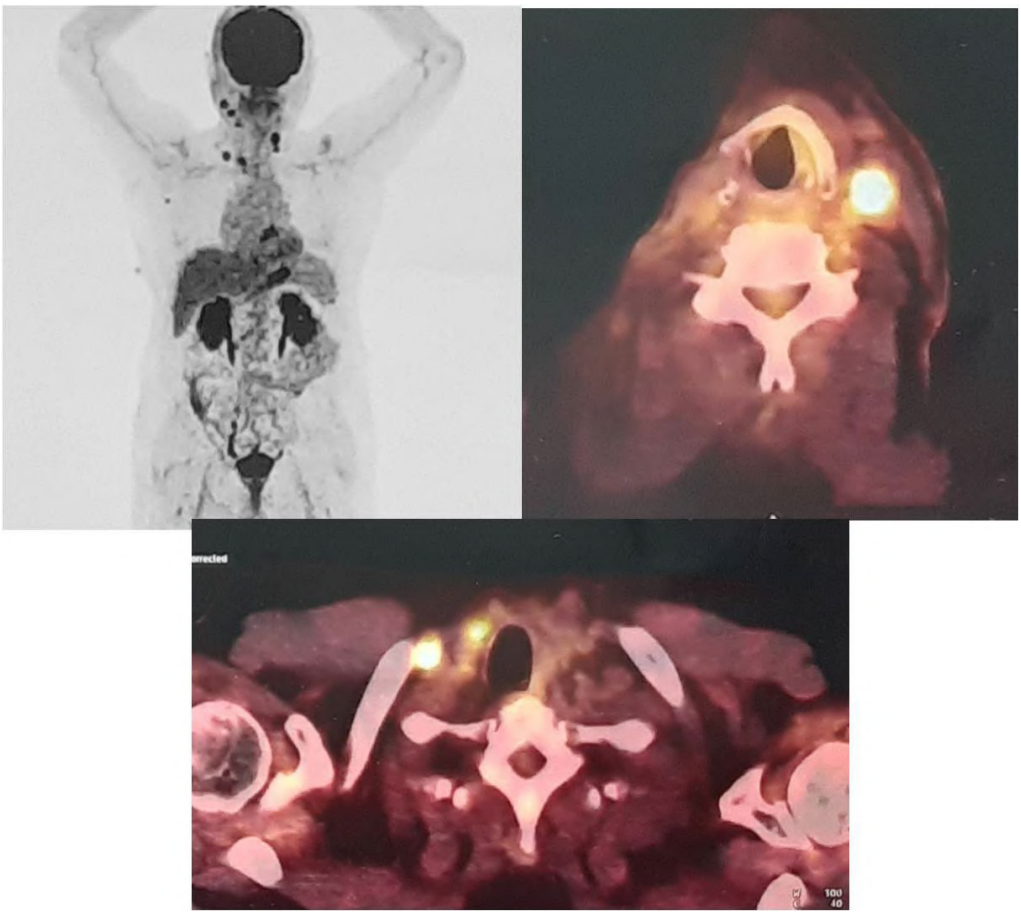

Figure 2 : Aspect TEP TDM : Adénopathies cervicales bilatérales d'allure secondaires chez un patient opéré d'un carcinome papillaire de la thyroïde réfractaire à l'iode

En cas de suspicion d'invasion vasculaire majeure par la tumeur, une TDM ou une angiographie par résonance magnétique sont indiquées.

Une endoscopie sous anesthésie générale (laryngoscopie directe + trachéo bronchoscopie) est indiquée en cas de suspicion clinique et/ou radiologique d'invasion laryngo-trachéale, afin de vérifier les possibilités et le type de résection envisagée.

Une écho-endoscopie œsophagienne est l'examen le plus sensible pour évaluer une éventuelle extension œsophagienne (1).

Les guidelines de l'« European Thyroid Association Guidelines 2019 » (12) recommandent de définir la progression tumorale sur un délai de 6 à 12 mois, comme une progression radiologique et selon les critères RECIST (Response Evaluation Criteria in Solid Tumors). La Tg peut être aussi utilisée comme indicateur de progression, mais pas comme substitut à l'évaluation radiologique.

3.3. Moyens thérapeutiques

3.3.1.Les traitements focaux ou loco-régionaux (1,8,10)

- **Rôle de la chirurgie dans la prise en charge des cancers avancés de la thyroïde**

En présence d'une invasion des muscles sous hyoïdiens, La résection musculaire entraîne peu d'effet fonctionnel sur la plupart des patients.

En cas d'infiltration nerveuse impliquant le plus souvent le nerf laryngé inférieur, la prise en charge appropriée dépend de plusieurs facteurs : La présence ou non d'une paralysie récurrentielle préopératoire, l'implication du nerf controlatéral et l'histologie de la tumeur. En cas de décision de sacrifice nerveux, la réparation peut se faire par suture nerveuse directe, ou en faisant recours aux anastomoses nerveuses (branche motrice de l'anse cervicale, nerf vague). Des procédures de médialisation post opératoire peuvent être indiquées (11).

Pour les CDT envahissant les voies aérodigestives supérieures, la chirurgie combinée à un traitement complémentaire est généralement préconisée. Les résultats oncologiques dépendent de la qualité de résection complète de toute maladie macroscopique, avec préservation fonctionnelle.

Les techniques chirurgicales varient de la résection superficielle « shaving » d'une tumeur de la trachée ou de l'œsophage pour une invasion superficielle, à des techniques plus agressives lorsque la trachée est envahie plus profondément **(Figure 3)** (par exemple, invasion intraluminale directe), y compris la résection-anatomose trachéale et la laryngopharyngo-œsophagectomie permettant d'obtenir des marges saines (R0) avec des meilleurs contrôles locaux ainsi que des meilleurs survies (1,5,8,10).

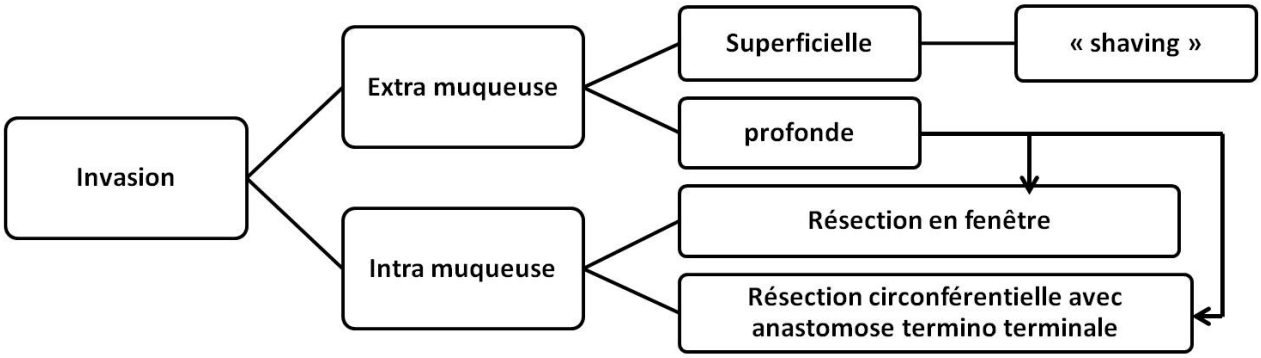

Figure 3 : Schéma illustrant la stratégie chirurgicale indiquée devant une invasion trachéale d'un CDT en fonction de l'étendue de l'invasion (13)

L'ATA 2015 (8) recommande pour des cancers envahissant l'axe aérodigestif, la réalisation d'un traitement chirurgical, combiné à de l'iode radioactif et/ou à de la radiothérapie externe. Cette chirurgie nécessite des opérateurs expérimentés.

Cependant, la chirurgie est contre-indiquée devant :

- Une atteinte trachéale > 7cm (5 anneaux)
- Un envahissement du fascia prévertébral

En ce qui concerne l'invasion vasculaire, la veine jugulaire interne est la structure vasculaire la plus fréquemment atteinte (21% des cas). L'artère carotide commune est impliquée dans 6% des cas. Des thrombus néoplasiques des veines jugulaires ont été rapportés (7).

La résection de la veine jugulaire interne peut être réalisée sans conséquences majeures. En cas d'atteinte bilatérale, une résection échelonnée des veines jugulaires doit être réalisée avec un délai minimum de 2 semaines pour permettre le développement de la circulation veineuse collatérale. La nécessité d'une résection de l'artère carotide est rare dans le cancer invasif de la thyroïde. L'intérêt oncologique de sa résection ou de remplacement doit prendre en considération les risques liés à l'âge et aux séquelles neurologiques après un test de clampage (11).

Il importe de noter que la prise de décision chirurgicale peut être complexe et doit évaluer le rapport entre les bénéfices de la chirurgie oncologique et la contrainte d'une préservation fonctionnelle pour une qualité de vie satisfaisante.

- **Radiothérapie**

Bien que les CDT réfractaires à l'iode soient peu sensibles aux radiations, plusieurs recommandations internationales (14) ont proposé quelques indications de radiothérapie.

L'objectif principal de la radiothérapie externe dans ces tumeurs est d'arrêter la croissance ou au moins de la réduire afin de contrôler ou de prévenir les symptômes (12).

Ainsi, la présence d'un reliquat non résécable ou d'une maladie extra-thyroïdienne massive ne fixant pas l'iode, que ce soit initialement ou en situation de récidive, apparaît consensuelle.

De plus, alors que le bénéfice semble constant en cas de cancer stade T3 ou de résection R1 (reliquat microscopique), il est moins évident en cas de résection R2 (reliquat macroscopique), avec un risque de décès par cancer par métastases plus élevé.

La radiothérapie peut aussi être envisagée en cas de métastases ganglionnaires récurrentes après des interventions chirurgicales répétitives (12).

La radiothérapie peut aussi être utilisée à titre antalgique en cas des métastases osseuses.

Le réseau Tuthyref (Tumeurs de la thyroïde réfractaires) a proposé des indications de RTE cervicale pour les cancers folliculaires de la thyroïde (15,16):

- Tumeur pT4 avec résection incomplète macroscopiquement et faible/absence avidité à l'iode radioactif
- Récidive locorégionale non résécable chirurgicalement avec faible/absence avidité à l'iode radioactif
- Situation palliative, notamment en cas de compression des voies aéro-digestives.

L'IMRT (Intensity Modulated Radiotherapy) offre la possibilité d'augmenter les doses de radiothérapie et de cibler davantage la zone à traiter, permettant ainsi de réduire les effets indésirables (1). Par ailleurs, l'introduction de la radiothérapie stéréotaxique a permis de traiter les petites lésions métastatiques, quelle que soit leur localisation (poumon, cerveau…) (12).

- **Autres traitements locaux**

Le principe de ces techniques est de traiter sélectivement la lésion pour être peu invasif avec peu d'effets secondaires (8). L'indication des différents traitements focaux dépend du siège et de la taille des métastases, de l'existence de symptômes et du risque de complication. Ces traitements comportent la thermo-ablation (radiofréquence, cryothérapie), l'injection de ciment, la chirurgie des métastases, le traitement par biphosphonates…).

La place et les principales indications des traitements focaux dans la prise en charge des carcinomes différenciés avancés de la thyroïde sont résumées dans le **Tableau I** (1,4,8,10,12).

Tableau I : Tableau des différents traitements locorégionaux des CDT avancés/métastatiques réfractaires à l'iode

Maladie avancée/ métastatique	**Traitement locorégional**
Métastases osseuses	*Inhibiteurs de résorption osseuse (Biphosphonates et Dénosumab) pour une durée minimale de 2 ans *Chirurgie suivie de radiothérapie externe *Métastases osseuses symptomatiques : radiothérapie externe, cimentoplastie, thermo ablation
Métastases pulmonaires	*Chirurgie (métastasectomie) en cas de : ➢ Oligométastases avec un bon pronostic ➢ Association avec une ablation par radio fréquence pour les lésions solitaires ➢ Lésions symptomatiques par leur volume ou leur siège
Métastases hépatiques	Chirurgie, thermo ablation …
Métastases cérébrales	*Asymptomatiques : Radiothérapie *Symptomatiques : chirurgie +/- radiothérapie externe
Invasion des voies aéro-digestives supérieures	Chirurgie si possible après bilan d'évaluation +/- radiothérapie

3.3.2. Traitements systémiques

- **Traitement hormonal suppresseur**

Un traitement hormonal suppresseur, avec comme objectif **un taux sérique de TSH < 0,1 UI/ml**, est recommandé pour tous les patients présentant une maladie persistante, en l'absence de contre-indications spécifiques (8,10).

- **Chimiothérapie**

L'administration de chimiothérapie dans les CDT réfractaires à l'iode radioactif est décevante. Par conséquent, elle n'est pas recommandée sauf si le traitement par inhibiteurs de kinase est contre-indiqué (10). La Doxorubicine avec une dose recommandée de 60 à 75 mg/m2 toutes les 3 semaines, reste la molécule cytotoxique la plus efficace et la plus approuvée pour le traitement des patients CDT réfractaires à l'iode, atteints d'une maladie métastatique, à progression rapide, symptomatique et/ou menaçante de manière imminente. Par contre, elle ne devrait être utilisée que lorsque les lésions ne sont pas gérables avec d'autres approches (17).

- **Thérapies ciblées (Tableau II)**

Le **Lenvatinib** est l'Inhibiteur de Tyrosine Kinase (ITK) le plus récent à avoir été autorisé pour le traitement des CDT réfractaires à l'iode : il a reçu une autorisation aux États-Unis en février 2015 (18) et dans l'Union européenne (UE) en mai 2015 (2).

Le **Sorafénib** est le seul autre ITK autorisé pour le traitement de ces cancers, aux États-Unis en novembre 2013 (19) et dans l'UE en janvier 2015(20). Les auteurs des lignes directrices du National Comprehensive Cancer Network (NCCN) des États-Unis recommandent désormais d'envisager le **Lenvatinib** et le **Sorafénib** comme traitement de première intention des CDT réfractaires à l'iode, progressifs et/ou symptomatiques.

Récemment, le **Cabozantinib** a reçu l'approbation de la FDA **(Food and Drug Administration)** comme traitement de deuxième intention pour le CDT réfractaire à l'iode sur la base des résultats de l'étude COSMIC-311 (21).

Des études plus restreintes ont exploré l'utilisation de MKI supplémentaires dans le CDT réfractaire à l'iode, notamment le Pazopanib, le Sunitinib, le Vandétanib et l'Axitinib (5) **(Figure 4)**.

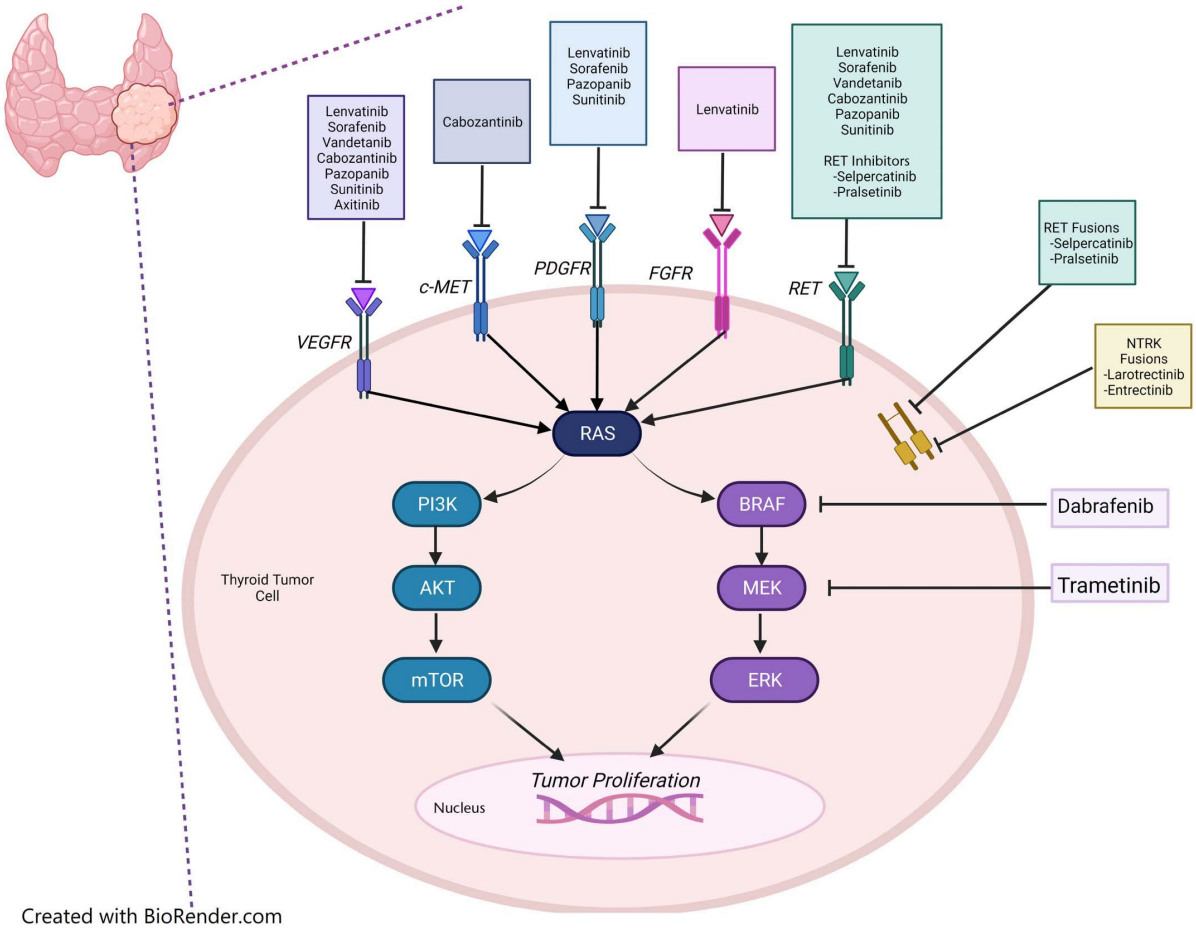

Figure 4 : Thérapies systémiques ciblées disponibles pour le cancer avancé de la thyroïde et mécanismes d'action. ERK, kinase régulée extracellulaire ; FGFR, facteur de croissance des fibroblastes ; mTOR, cible mammifère de la rapamycine ; PDGFR, facteur de croissance α dérivé des plaquettes ; PI3K, phosphatidylinositol 3-kinase ; RET, réarrangé lors de la transfection ; VEGFR, récepteur du facteur de croissance épithélial vasculaire (5)

Les guidelines de pratique clinique de l'ESMO 2022 (22) quant à l'actualisation des indications des thérapies ciblées dans les cancers avancés de la thyroïde recommandent:

- Le Cabozantinib comme option pour traiter les adultes atteints de CDT avancés/métastatiques, réfractaires à l'iode et ayant progressé après un traitement inhibiteur de kinase.
- En Europe, le Selpercatinib est une option pour traiter les adultes atteints de CDT avancés/métastatiques positifs à la mutation RET et qui ont déjà reçu un traitement par du Sorafénib et/ou du Lenvatinib.
- Aux États-Unis, le Selpercatinib, et le Pralsetinib sont des options pour traiter les adultes et les adolescents âgés de 12 ans atteints de CDT positifs à la fusion RET, avancés/métastatiques, réfractaires à l'IRAthérapie, qu'ils aient ou non reçu un traitement MKI avec du Sorafénib, du Lenvatinib ou les deux
- Le Larotrectinib est une option pour le traitement des adultes et des patients pédiatriques atteints de tumeurs solides métastatiques avec fusion NTRK positives, non chirurgicales, et qui ne disposent pas d'autres options thérapeutiques.

L'Entrectinib est une option pour traiter les adultes et les adolescents âgés de 12 ans atteints de tumeurs solides, métastatiques ou non résécables, avec fusion NTRK positives et qui ont progressé malgré un traitement standard.

- **Thérapies moléculaires**

Dans les CTD réfractaires à l'iode, le taux de mutation BRAF a été estimé entre 25 et 30 % des cas selon les études. Dans les carcinomes peu différenciés de la thyroïde, les mutations de TERT (40–50 %), RAS (20–40 %) et TP53 (20–30 %) sont les plus fréquentes. Les mutations de RAS sont plutôt observées dans les cancers peu différenciés.

La recherche d'altérations moléculaires dans un CDT réfractaire à l'iode (mutations et fusions) est souhaitable dès lors qu'un traitement systémique est indiqué. Elles doivent être recherchées dès la première ligne de traitement. Cette recherche moléculaire peut être réalisée sur la tumeur primitive ou sur une métastase. Si la pièce opératoire de thyroïdectomie n'est pas disponible, très ancienne ou mal conservée, la biopsie d'une lésion secondaire peut s'avérer nécessaire pour avoir du matériel de bonne qualité (23).

Dans les CDT réfractaires à l'iode avec mutation BRAF-V600E, un inhibiteur de la kinase anti-BRAF, le Dabrafenib, a été évalué seul ou associé à un anti-MEK, le Trametinib, dans un essai de phase II (NCT01723202) : il a mis en évidence des taux de réponse objectifs de 50 % et 54 %. La SSP médiane était de 11,4 mois avec le Dabrafenib seul et de 15,1 mois (11,7–NA) avec la combinaison Dabrafenib et Trametinib (23).

En outre, plusieurs essais cliniques et rapports de cas démontrent la restauration de l'absorption de l'iode dans les tumeurs, approche connue sous le nom de redifférenciation, par l'administration d'une série d'inhibiteurs spécifiques de l'altération génique ciblant BRAF, MEK, RET ou NTRK. Les avantages incluent la possibilité d'arrêter le traitement ciblé après un traitement supplémentaire par l'IRAthérapie, ce qui permet de contrôler la tumeur. Néanmoins, des études supplémentaires sont nécessaires pour identifier les meilleurs répondeurs afin de garantir une sélection appropriée des candidats et un délai de mise en œuvre idéal sur l'évolution de la maladie (4,5,24).

Ces différents traitements induisent des toxicités notables (cutanées, gastriques, cardiaques…). Ces toxicités justifient l'éducation des prescripteurs et des patients, et doivent être contrôlées par des traitements symptomatiques, des diminutions de doses qui ont été nécessaires chez les deux tiers des patients et parfois par l'arrêt transitoire ou définitif du traitement (nécessaire chez 14 à 25 % des patients) (4).

Les auteurs des lignes directrices de l'American Thyroid Association (ATA 2015) (8) signalent que les patients candidats à un traitement par inhibiteur kinase devraient être soigneusement conseillés sur les risques et les avantages potentiels de ce traitement ainsi que sur les approches thérapeutiques alternatives, y compris les meilleurs soins de soutien».

Tableau II : Tableau des thérapies ciblées systémiques dans le cancer avancé de la thyroïde (2,4,5,22)

Inhibiteur de multikinase	Cible tumorale	Réponse	Principaux effets secondaires
Lenvatinib	VEGFR, PDGFR, RET, FGFR	Survie sans progression : 18,3 mois Taux de réponse globale : 64,8%	Réaction cutanée type main-pied, Diarrhée, alopécie, éruption cutanée, fatigue, perte de poids, hypertension
Sorafenib	VEGFR, PDGFR, RET	Survie : sans progression : 10,8 mois Taux de réponse global : 12%	Hypertension, diarrhée, fatigue, diminution appétit, perte de poids, nausées
Cabozantinib		SSP : 11 mois	Diarrhée, hypertension, syndrome main-pied
Selpercatinib	RET	TRG : 79%	Sécheresse buccale, effets gastro-intestinaux, élévation des enzymes hépatiques, allongement de l'intervalle QT
Pralsetinib	RET	TRG : 85,7%	Sécheresse buccale, effets gastro-intestinaux, élévation des enzymes hépatiques, allongement de l'intervalle QT
Larotrectinib	NTRK	TRG : 71%	Sécheresse buccale, effets gastro-intestinaux, élévation des enzymes hépatiques, allongement de l'intervalle QT
Dabrafenib and Trametinib (Inhibiteurs BRAF/MEK)	BRAF V600E	Dabrafenib seul:TRG: 42% vs Dabrafenib + Trametinib : TRG : 48%	Fièvre, fatigue, nausées, frissons, Toxicité cutanée (rash, cancers cutanés)

SSP : survie sans progression ; TRG : Taux de réponse globale ; FGFR, facteur de croissance des fibroblastes ; mTOR, cible mammifère de la rapamycine ; PDGFR, facteur de croissance α dérivé des plaquettes ; PI3K, phosphatidylinositol 3-kinase ; RET, réarrangé lors de la transfection ; VEGFR, récepteur du facteur de croissance épithélial vasculaire ; NTRK1 : Neurotrophic tyrosine receptor kinase

D'autres médicaments sont en cours d'évaluation, notamment l'immunothérapie : plusieurs arguments laissent penser que ces cancers différenciés seraient candidats à ces traitements, notamment en raison de la production fréquente d'une protéine anormale, de la présence fréquente d'un infiltrat inflammatoire dans la tumeur, de l'apparition fréquente d'une thyroïdite auto-immune lors d'une immunothérapie pour un autre cancer et de l'expression augmentée de PD-L1 en cas de mutation BRAF (4,23).

3.4. Synthèse des indications thérapeutiques

Les décisions thérapeutiques doivent être prises au sein **d'une réunion de concertation pluridisciplinaire** (5,10,12,22) **(Figures 5 et 6).**

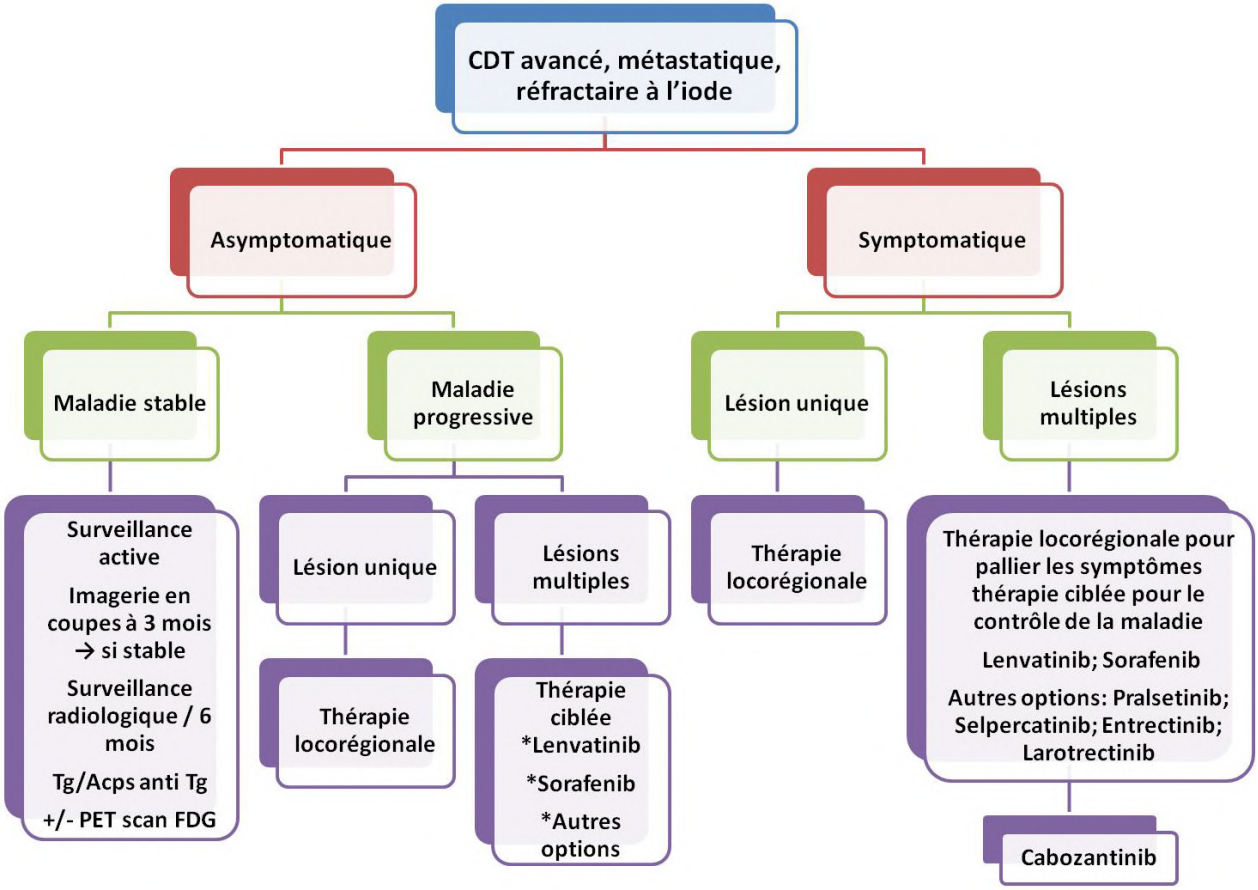

Figure 5 : Recommandations de l'ESMO 2019 actualisées en 2022 quant à la prise en charge thérapeutique des carcinomes avancés de la thyroïde réfractaires à l'iode (18)

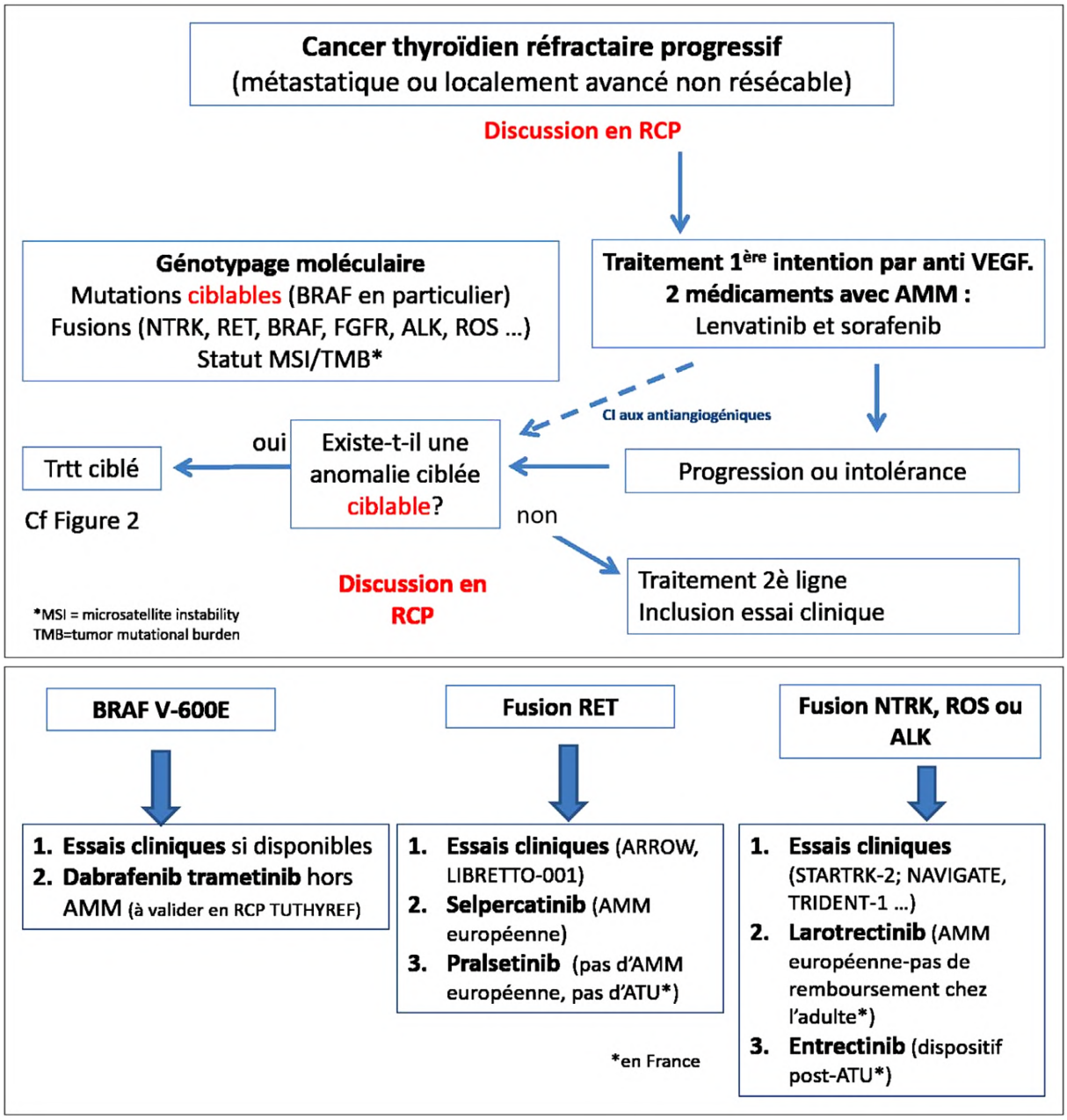

Figure 6 : Anomalies moléculaires ciblables dans les CTD réfractaires à l'iode en échec d'un traitement de première ligne (23)

En Tunisie, on dispose en première ligne du Sorafenib et du Lenvatinib et en deuxième ligne du Cabozantinib. Ces 3 molécules ne sont pas remboursées. L'accès à cette thérapie se fait via des commissions de recours auprès du ministère des affaires sociales.

CONCLUSION

La prise en charge du cancer avancé de la thyroïde nécessite une approche multidisciplinaire afin d'optimiser les résultats thérapeutiques et d'améliorer le pronostic et la qualité de vie des patients.

Des progrès significatifs ont été réalisés dans la compréhension des aspects génétiques et des bases moléculaires de ces cancers, conduisant au développement de nouvelles thérapies ciblées pour les maladies avancées.

Cependant, des controverses demeurent quant au moment optimal du début du traitement systémique du cancer de la thyroïde avancé et aux variables pertinentes qui éclairent la prise de décision. Les futures études sur la redifférenciation et le traitement néo-adjuvant en présence d'une maladie volumineuse du cou, l'immunothérapie et le développement d'autres thérapies spécifiques à l'altération génique constituent les nouvelles perspectives à explorer.

RÉFÉRENCES

1. Dana Hartl. Monographie Du nodule thyroidien au cancer-Diagnostic et traitements 2018.
2. Fleeman N, Houten R, Chaplin M, Beale S, Boland A, Dundar Y, et al. A systematic review of lenvatinib and sorafenib for treating progressive, locally advanced or metastatic, differentiated thyroid cancer after treatment with radioactive iodine. BMC Cancer. 2019;19:1-16.
3. Schmidt A, Iglesias L, Klain M, Pitoia F, Schlumberger MJ. Radioactive iodine-refractory differentiated thyroid cancer: an uncommon but challenging situation. Arch Endocrinol Metab. 2017;61:81-9.
4. Schlumberger M. Les cancers réfractaires de la thyroïde : progrès progrès dans leur prise en charge Bull. Acad. Natle Méd. 2015, 199.
5. Agosto Salgado S, Kaye ER, Sargi Z, Chung CH, Papaleontiou M. Management of Advanced Thyroid Cancer: Overview, Advances, and Opportunities. Am Soc Clin Oncol Educ Book. 2023;43:e389708.
6. Shonka Jr DC, Ho A, Chintakuntlawar AV, Geiger JL, Park JC, Seetharamu N, et al. American Head and Neck Society Endocrine Surgery Section and International Thyroid Oncology Group consensus statement on mutational testing in thyroid cancer: Defining advanced thyroid cancer and its targeted treatment. Head Neck. 2022;44(6):1277-300.
7. Metere A, Aceti V, Giacomelli L. The surgical management of locally advanced well-differentiated thyroid carcinoma: changes over the years according to the AJCC 8th edition Cancer Staging Manual. Thyroid Res. 2019;12:1-7.
8. Haugen BR, Alexander EK, Bible KC, Doherty GM, Mandel SJ, Nikiforov YE, et al. 2015 American Thyroid Association management guidelines for adult patients with thyroid nodules and differentiated thyroid cancer: the American Thyroid Association guidelines task force on thyroid nodules and differentiated thyroid cancer. Thyroid. 2016;26(1):1-133.
9. Tuttle RM, Ahuja S, Avram AM, Bernet VJ, Bourguet P, Daniels GH, et al. Controversies, consensus, and collaboration in the use of 131I therapy in differentiated thyroid cancer: a joint statement from the American Thyroid Association, the European Association of Nuclear Medicine, the Society of Nuclear Medicine and Molecular Imaging, and the European Thyroid Association, Thyroid. 2019;29. 461-70.
10. Filetti S, Durante C, Hartl D, Leboulleux S, Locati LD, Newbold K, et al. Thyroid cancer: ESMO Clinical Practice Guidelines for diagnosis, treatment and follow-up. Ann Oncol. 2019;30(12):1856-83.
11. Urken ML. Prognosis and management of invasive well-differentiated thyroid cancer. Otolaryngol Clin North Am. 2010;43(2):301-28.
12. Fugazzola L, Elisei R, Fuhrer D, Jarzab B, Leboulleux S, Newbold K, et al. 2019 European Thyroid Association guidelines for the treatment and follow-up of advanced radioiodine-refractory thyroid cancer. Eur Thyroid J. 2019;8(5):227-45.
13. Matsumoto F, Ikeda K. Surgical Management of Tracheal Invasion by Well-Differentiated Thyroid Cancer. Cancers. 14 févr 2021;13(4):797.
14. Sun XS, Guevara N, Fakhry N, Sun SR, Marcy PY, Santini J, et al. Place de la radiothérapie externe dans les cancers de la thyroïde. Cancer/Radiothérapie. 2013;17(3):233-43.
15. Blais E. Indications de la radiothérapie externe cervicale des cancers de la thyroïde de souche folliculaire: étude multicentrique rétrospective de 107 patients coordonnée par le réseau Tuthyref, revue systématique de la littérature, détermination des indications thérapeutiques basées sur un consensus d'experts [PhD Thesis]. 2017.

16. Jardak I, Zouari F, Amouri W, Hamza F, Maaloul M, Charfeddine S, et al. Prise en charge du cancer différencié de la thyroïde de l'enfant et de l'adolescent: expérience du service de médecine nucléaire de Sfax. Médecine Nucl. 2020;44(2):90.

17. Lorusso L, Cappagli V, Valerio L, Giani C, Viola D, Puleo L, et al. Thyroid cancers: From surgery to current and future systemic therapies through their molecular identities. Int J Mol Sci. 2021;22(6):3117.

18. Use C for MP for H. European Medicines Agency. Summary of product characteristics ribociclib. 2017. 2020.

19. Blair HA, Plosker GL. Sorafenib: a review of its use in patients with radioactive iodine-refractory, metastatic differentiated thyroid carcinoma. Target Oncol. 2015;10:171-8.

20. Pitoia F, Jerkovich F. Selective use of sorafenib in the treatment of thyroid cancer. Drug Des Devel Ther. 2016;1119-31.

21. Brose MS, Robinson B, Sherman SI, Krajewska J, Lin CC, Vaisman F, et al. Cabozantinib for radioiodine-refractory differentiated thyroid cancer (COSMIC-311): a randomised, double-blind, placebo-controlled, phase 3 trial. Lancet Oncol. 2021;22(8):1126-38.

22. Filetti S, Durante C, Hartl DM, Leboulleux S, Locati LD, Newbold K, et al. ESMO Clinical Practice Guideline update on the use of systemic therapy in advanced thyroid cancer. Ann Oncol. 2022;33(7):674-84.

23. de La Fouchardière C, Wassermann J, Calcagno F, Bardet S, Al Ghuzlan A, Borget I, et al. Génotypage moléculaire dans les cancers réfractaires de la thyroïde en 2021: quand, comment, et pourquoi? Un travail du réseau TUTHYREF. Bull Cancer (Paris). 2021;108(11):1044-56.

24. Rothenberg SM, McFadden DG, Palmer EL, Daniels GH, Wirth LJ. Redifferentiation of iodine-refractory BRAF V600E-mutant metastatic papillary thyroid cancer with dabrafenib. Clin Cancer Res. 2015;21(5):1028-35.

CHAPITRE XII

Traitement des poursuites et récidives

Rania KHARRAT, Mohamed AMIN CHAABOUNI

INTRODUCTION 177
1. EPIDEMIOLOGIE 177
2. DIAGNOSTIC ET DEFINITIONS DES POURSUITES ET DES RECIDIVES 178
3. OBJECTIFS DU TRAITEMENT 179
4. MOYENS THERAPEUTIQUES ET INDICATIONS 179
4.1. Surveillance active 179
4.2. Hormonothérapie à dose suppressive 179
4.3. Iode radioactif 180
4.4. Chirurgie 180
4.5. Injection percutanée d'éthanol (alcool) 182
4.6. Ablation par radiofréquence 183
4.7.Radiothérapie 183
4.8. Inhibiteurs de la tyrosine kinase 183
5. RESULTATS ET PRONOSTIC 184
CONCLUSION 184
RÉFÉRENCES 185

INTRODUCTION

Le cancer différencié de la thyroïde (CDT) est associé à un bon pronostic et à un faible taux de mortalité. Toutefois, les poursuites et les récidives de la maladie restent un véritable problème et ont une incidence globale allant jusqu'à 30 % après thyroïdectomie totale et IRAthérapie (1).

Elles peuvent être locorégionales intéressant, soit le compartiment latéro-cervical principalement les chaînes ganglionnaires latérales, soit le compartiment central y compris la loge de thyroïdectomie et les tissus péri thyroïdiens, le reste de la thyroïde en cas de chirurgie partielle, et les ganglions lymphatiques centraux (2,3). Il peut s'agir plus rarement de métastases à distance souvent synchrones avec les atteintes locorégionales, et concernant le plus souvent les poumons et l'os (4).

L'âge inférieur à 15 ans ou supérieur ou égal à 45 ans, le sexe masculin, la taille de la tumeur supérieure à 4 cm, l'histologie folliculaire ou les variantes à cellules hautes et cylindriques, la multifocalité, l'invasion locale initiale de la tumeur et les métastases ganglionnaires sont associés à un risque accru de récidive (5). Les recommandations de l'American Thyroid Association (ATA) affirment que le statut mutationnel et l'invasion vasculaire du cancer folliculaire de la thyroïde sont également des facteurs pronostiques (6).

Contrairement à l'évolution lente de la maladie primitive des CDT, les récidives peuvent progresser rapidement après la chirurgie (6). La différenciation réelle entre poursuite ou véritable récidive après une période de rémission reste difficile et n'est pas toujours évidente. Dans la majorité des études, ces deux entités ne sont pas évaluées de manière indépendante (7).

Selon certains auteurs, les poursuites et les récidives auraient le même mécanisme physiopathologique (8). Elles sont liées dans un tiers des cas à une chirurgie initiale incomplète (5). C'est dire l'intérêt d'un bilan préopératoire complet comprenant une TDM cervicale qui permet d'évaluer l'atteinte ganglionnaire latérale (6). Les stratégies de prise en charge des poursuites/récidives se basent sur la chirurgie, la surveillance active, l'iode radioactif ainsi que sur d'autres moyens conservateurs. Plusieurs paramètres doivent être considérés et le choix de la méthode appropriée est toujours complexe (9)

1. EPIDEMIOLOGIE

L'incidence globale des poursuites/récidives peut aller jusqu'à 30 %, après thyroïdectomie (6). Elles sont de localisation ganglionnaire dans deux tiers des cas (10). Le taux de récidive ganglionnaire latérale peut atteindre 24% après thyroïdectomie totale, curage latéral et iode radioactif (11).

Les principaux facteurs de risque de récidive ganglionnaire latérale sont la présence de métastases ganglionnaires centrales avec un rapport ganglions positifs/négatifs ≥ 0,3 dans un curage central comportant plus de six ganglions analysés à l'examen anatomopathologique (12). D'autres facteurs de risque ont également été rapportés : la localisation tumorale dans le tiers supérieur du lobe, le sexe masculin et l'âge > 45 ans (12,13).

Les récidives dans le lit tumoral sont plus rares. Après thyroïdectomie totale et curage récurrentiel, le taux de récidive ganglionnaire centrale est de moins de 2% (12). Les facteurs de risque de récidive locale sont la multifocalité, les âges extrêmes, la présence d'une extension tumorale extra thyroïdienne, une taille tumorale 3 cm, l'atteinte ganglionnaire, les types histologiques agressifs et la présence de certains gènes comme p53 et BRAF (4,13)

Les facteurs de risque de poursuite évolutive sont le sexe masculin, l'âge avancé, le carcinome folliculaire, le stade T, l'atteinte ganglionnaire et la multifocalité (7).

2. DIAGNOSTIC ET DEFINITIONS DES POURSUITES ET DES RECIDIVES

Le taux de thyroglobuline (Tg) sérique postopératoire peut aider à évaluer la persistance de la maladie et à prédire une éventuelle récidive. Le taux de Tg devrait être indétectable au bout de 3 à 4 semaines après chirurgie chez la plupart des patients (14). Il a été démontré qu'un taux de Tg inférieur à 1 ng/ml avait une valeur prédictive négative de 97% (15). Toutefois, la valeur seuil précise de Tg qui devrait être utilisée pour définir une poursuite/récidive n'a pas été établie avec certitude (16). L'intérêt de cette surveillance est également limité chez les patients ayant des anticorps anti-Tg positifs (17).

L'échographie cervicale présente plusieurs avantages et constitue une méthode fiable pour la détection des poursuites et des récidives loco-régionales. Par contre et vu le risque non négligeable de faux positif, son intérêt se voit surtout en cas de Tg > 1 ng/ml (17)

Selon les recommandations de l'ATA de 2015, l'absence de maladie est définie par l'absence de signes cliniques et radiologiques de la maladie après chirurgie avec un taux sérique de Tg indétectable en l'absence d'anticorps anti-Tg (14). Un taux de Tg indétectable doit être idéalement < 0,5 ng/ml, mais des valeurs allant jusqu'à 2 ng/ml ont aussi été proposées (18).

Après persistance de cet état de non-maladie pendant au moins 1 an, la survenue d'événements de la maladie indique une véritable récidive. Par contre, la présence d'une thyroglobulinémie positive, la persistance ou l'augmentation des taux d'anticorps anti-Tg, l'apparition d'une lésion suspecte à l'échographie ou à l'examen clinique dans l'année qui suit l'intervention chirurgicale sont définis comme poursuite (14). Ainsi, la poursuite/récidive peut être biochimique de très bon pronostic, radiologique ou clinique de moins bon pronostic (19)

La confirmation cytologique de toute lésion radiologique suspecte est souhaitable avant toute chirurgie. Un taux de Tg élevé dans le liquide de rinçage de l'aiguille de ponction (> 10 ng/ml mais souvent > 100 ng/ml) permet le diagnostic de récidive. Toutefois, la cytoponction n'est pas toujours nécessaire comme par exemple en cas de lésion dont l'aspect radiologique est très suspect de malignité ou en cas de lésion suspecte non résécable (7,14).

Une TDM cervicale injectée et/ou une IRM cervicale, peuvent également se discuter du fait qu'elles permettent de mieux étudier les rapports avec l'axe laryngo-trachéal. La tomographie par émission de position à la 18-fluorodésoxyglucose (TEP- scan) est utile pour les cancers à histologie agressive et en cas d'échographie et d'imagerie à l'iode négatives avec un taux de Tg

élevé (> 10 ng/ml sous stimulation et > 5,5 ng/ml sous freination), ou qui double en moins d'une année ou un taux d'anticorps anti Tg positifs (7,17).

3. OBJECTIFS DU TRAITEMENT

Les objectifs de la prise en charge thérapeutique des poursuites/récidives des CDT sont variables d'une situation à l'autre (20). Le premier objectif est la guérison de la maladie et la prévention d'une nouvelle récidive. Le traitement permet ainsi, de prévenir les complications locorégionales, de préserver les fonctions et la qualité de vie du patient et de retarder la morbidité ou la mortalité secondaire à la maladie.

En cas d'impossibilité de telles options, des thérapies palliatives sont utilisées pour réduire la charge tumorale ou empêcher la croissance de la tumeur, particulièrement celles menaçant des structures vitales (14,18,20,21).

4. MOYENS THERAPEUTIQUES ET INDICATIONS

4.1. Surveillance active

En tenant compte de la constatation d'une évolution lente des poursuites/récidives locorégionales par certains auteurs, la surveillance active peut être proposée lors de la prise en charge de ces patients (1,22). Le principe de cette surveillance est d'effectuer des contrôles radiologiques, des dosages du taux de Tg sérique tous les 6 à 12 mois et un PET scan. Une cytoponction est préconisée en cas de progression documentée (14). Cette option est valable en cas de faible volume tumoral ou de faible risque clinique, comme par exemple la présence d'une à deux adénopathies de taille < 10 mm, particulièrement en cas de survenue dans un territoire déjà opéré. La stabilité du taux de Tg sérique et du volume tumoral au cours du temps, encourage aussi bien le patient que le médecin à continuer la surveillance (3,18). La surveillance active est aussi préférée en cas de comorbidité rendant un geste chirurgical à haut risque de mortalité (20).

L'ATA recommande cette attitude, chez les patients présentant un taux de Tg (stimulé par l'arrêt de l'hormonothérapie < 10 ng/mL ou <5 ng/mL avec la rhTSH) et en l'absence de maladie détectable par l'imagerie (14). La surveillance active peut aussi être proposée en cas de récidive ganglionnaire de petite taille inférieure dans son plus petit diamètre, à 8 mm pour le secteur central, et à 10 mm pour le secteur latéral (14).

4.2. Hormonothérapie à dose suppressive

Selon l'ATA, le taux de TSH doit être maintenu < 0,1 mU/L en cas de maladie persistante macroscopique, détectable à l'imagerie (échographie, scintigraphie et/ou PET scan). Le taux de TSH doit être entre 0,1 et 0,5 mU/L en cas de réponse biochimique incomplète sans maladie macroscopique détectable (imagerie normale, taux de Tg sous freination > 0,1, Tg sous stimulation > 10 ou anticorps anti Tg positifs) (14,21)

4.3. Iode radioactif

L'IRAthérapie est utile en cas de poursuite /récidive locorégionale biologique, ou lorsqu'elle est localisée dans des zones à haut risque et jugée chirurgicalement non résécable (tel qu'une localisation centrale controlatérale à un nerf récurrent qui ne fonctionne pas exposant au risque de diplégie laryngée) (3). Cette IRAthérapie vise à détruire les foyers persistants ou récurrents afin d'améliorer la survie sans maladie et la survie globale. Elle peut être utilisée dans un but curatif ou palliatif (16).

En cas de poursuite/récidive biologique, la valeur seuil de Tg pour indiquer l'IRAthrapie n'est pas claire (16). Toutefois plusieurs études rapportent que les patients avec un taux de Tg stimulée par l'arrêt de l'hormonothérapie ≥ 10 ng/mL ou ≥ 5 ng/mL avec la rhTSH, auraient moins de chance d'avoir une diminution spontanée de ce taux, et plus de risque d'avoir une récidive patente voire symptomatique. De ce fait, l'IRAthérapie peut être indiquée chez ces patients, en cas d'augmentation rapide du taux de Tg, ou en cas d'augmentation du taux d'anticorps anti-Tg (14).

L'iode radioactif est souvent inefficace en cas de poursuite/récidive macroscopique détectable à l'imagerie (23).

L'iode radioactif trouve également sa place chez les patients présentant des métastases à distance et pour lesquels la résection chirurgicale ne permet pas de guérir le cancer (3).

En cas de pousruite/récidive non résécable, la répétition des cures d'IRAthérapie peut être envisagée en cas de constatation d'une réduction significative de la tumeur après une première cure, jusqu'à son éradication ou jusqu'à ce qu'elle ne réponde plus au traitement. Cependant, le risque lié à l'administration de doses thérapeutiques répétées d'iode radioactif doit être évalué par rapport aux avantages incertains à long terme (14). Des études récentes préconisent une utilisation plus sélective de l'iode radioactif, suggérant que son efficacité puisse être limitée par la résistance de certains cas (3). En effet, la persistance de la maladie après une cure d'iode radioactif peut être expliquée par l'association de foyer tumoraux dédifférenciés nécessitant un traitement plutôt chirurgical (9).

Le PET scan peut avoir un intérêt dans l'indication de l'IRAthérapie sachant que les tumeurs qui fixent le 18-FDG au PET scan ne concentrent généralement pas l'iode et sont donc de mauvais candidats à l'IRAthérapie (24).

L'IRAthérapie peut se discuter après traitement chirurgical d'une PR, toutefois son effet bénéfique y est incertain (5,25)

4.4. Chirurgie

La chirurgie est le traitement de choix pour une poursuite/récidive locorégionale résécable, particulièrement en cas de récidive massive ou invasive (5,10,26). Toutefois, la reprise chirurgicale d'un site déjà opéré expose le patient à plus de risque de paralysie récurrentielle et d'hypoparathyroïdie pour le secteur central et de morbidité en rapport avec l'atteinte du nerf spinal et du plexus cervical lors de la reprise du curage latéral (2,9). La décision de réopérer est

donc difficile et doit être prise après discussion avec le malade dans une réunion de concertation pluridisciplinaire (10).

La décision chirurgicale doit être retenue lorsque la poursuite/récidive ganglionnaire est identifiée par l'imagerie. Le bilan radiologique incluant typiquement une échographie et une TDM et/ou une IRM injectées, permet une bonne évaluation de la localisation et de l'étendue de la maladie (27). Une cytoponction échoguidée avec dosage de Tg dans le liquide de rinçage doit être réalisée en cas de lésion radiographiquement suspecte, de 8 à 10 mm ou plus, afin de réduire le taux de chirurgies négatives et inutiles (18,27). En plus de la taille, d'autres facteurs doivent être considérés pour décider d'une chirurgie : la proximité des adénopathies aux structures vitales adjacentes, l'état fonctionnel des cordes vocales, les comorbidités du patient, la motivation du patient, les facteurs histologiques de la tumeur primaire (histologie de haut grade, temps de doublement de la Tg, sensibilité à l'iode, présence de marqueurs moléculaires associés à un comportement agressif) (14).

L'ATA recommande une reprise chirurgicale pour curage central ou latéral, tout en préservant les structures nobles non envahies, en cas de poursuite ou de récidive, prouvée par une cytoponction pour des adénopathies centrales ≥ 8 mm et des adénopathies latérales ≥ 10 mm dans leur plus petit diamètre et localisée par une imagerie tel que l'échographie ou la TDM (14). Certains auteurs ont démontré que le seuil recommandé de 8 mm pour les récidives centrales pourrait être trop strict et pourrait être augmenté à 15 mm sans altérer le résultat ni augmenter la morbidité de la chirurgie (28).

Le repérage pré et per opératoire des récidives dans la région cervicale déjà opérée est primordial. Il permet d'aider le chirurgien à identifier la lésion maligne dans le tissu cicatriciel afin d'avoir une exérèse tumorale complète et une dissection limitée, et donc une chirurgie efficace et rapide avec diminution des complications (4). Plusieurs méthodes de repérage ont été décrites : le repérage échographique, le repérage par harpon inséré en ligne directe de la peau jusqu'à la lésion tumorale sous guidage échographique, le repérage par administration d'iode radioactif trois à quatre jours avant la chirurgie, le repérage par détection per opératoire à l'aide d'une sonde ou par marquage par des colorants comme le bleu de méthylène (4,29,30). Le colorant à base de charbon colloïdal est très utile pour le tatouage écho-guidé des lésions : il donne une couleur noire qui reste in situ pendant plusieurs semaines voire des mois (9).

Concernant l'étendue du geste chirurgical, il a été rapporté que l'objectif de la reprise chirurgicale en cas de récidive locorégionale est l'exérèse de tout le tissu thyroïdien persistant et de la lésion tumorale dans la loge de thyroïdectomie, ainsi que la réalisation d'un curage ganglionnaire du secteur concerné par la maladie et des secteurs susceptibles d'être atteints par des métastases microscopiques, et ce, afin de prévenir le risque d'une nouvelle récidive (27).

L'ATA recommande la reprise d'un curage intéressant les secteurs II, III et IV en cas de récidive latérale, et d'un curage central emportant au moins un secteur paratrachéal et les secteurs prétrachéal et prélaryngé en cas de récidive centrale (14). Compte tenu du risque de diplégie laryngée et d'hypoparathyroïdie, le curage central bilatéral n'est réalisé qu'en cas de récidive

bilatérale (14,27). Le neuromonitoring des nerfs récurrents est utile dans les reprises chirurgicales du compartiment central et constitue une aide au repérage rapide du nerf (28).

Concernant le curage latéral, il a été rapporté qu'il devait intéresser les secteurs II-V et que le curage sélectif des secteurs III-IV serait associé à un risque élevé de récidive dans le secteur II (11). Si la récidive survient dans un site déjà opéré, du fait de la fibrose et de la modification des repères anatomiques, la chirurgie peut se limiter à emporter la lésion suspecte et les tissus les plus proches, sans réaliser de véritable curage étendu aux limites habituelles (5,9).

En cas de récidive ganglionnaire latérale chez un patient n'ayant pas eu de curage central lors de la première chirurgie, le curage central ne doit pas être réalisé en association avec le curage latéral en l'absence de lésion centrale détectable par une TDM ou un PETscan (18).

Une exérèse isolée de la lésion tumorale peut être justifiée pour les patients considérés comme incurables à cause de métastases à distance, d'une récidive multifocale des tissus mous et /ou d'un type histologique peu différencié. Cette stratégie est particulièrement utile pour les récidives et les poursuites dans le compartiment central faisant évoquer une récidive locale de la tumeur primitive plutôt qu'une atteinte ganglionnaire (27)

En cas de poursuite/récidive centrale, la tumeur peut envahir la trachée, le nerf récurrent, l'œsophage ou le larynx. Une chirurgie élargie aux structures envahies doit alors être envisagée (9,19). En cas d'envahissement du nerf récurrent, ce dernier doit être préservé au maximum tant qu'il est fonctionnel. Le fait de laisser un résidu microscopique n'entraîne pas de diminution de la survie ni d'augmentation du taux de récidive (29). Il a été rapporté que la résection partielle d'une lamelle du nerf récurrent envahi est possible, et permet une conservation de la fonction de la corde vocale dans 83% des cas (29).

La chirurgie peut être envisagée comme traitement palliatif de rattrapage après échec de l'iode radioactif et de la radiothérapie dans le cadre des atteintes locales envahissant le larynx et la trachée (4).

En cas de métastase opérable, la chirurgie peut être indiquée et permet une amélioration de la survie (21).

4.5. Injection percutanée d'éthanol (alcool)

Cette technique a gagné une place dans la prise en charge des poursuites/récidives ganglionnaires des CDT, principalement pour les patients ayant, un nombre limité d'adénopathies qui ne se prêtent pas à la chirurgie ou à l'ablation par iode radioactif, et qui ne présentent pas d'atteinte métastatique. Dans une étude rétrospective incluant 63 patients avec 109 adénopathies métastatiques, le taux de rémission complète était de 84 % avec une durée de suivi moyenne de 38,4 mois (5). Cependant ce taux est variable dans la littérature. Selon l'ATA, cette alternative doit donc être réservée aux seuls patients mauvais candidats à la chirurgie. Plusieurs patients peuvent nécessiter plus d'une injection et les adénopathies de plus de 2 cm peuvent être difficiles à traiter par les injections d'éthanol (14).

Des effets secondaires peuvent survenir si l'éthanol fuit dans les tissus sains, tels que des douleurs cervicales et plus rarement une dysphonie, une hypoparathyroïdie ou une sclérose tissulaire (22).

4.6. Ablation par radiofréquence

L'ablation par radiofréquence a fait l'objet de nombreuses études. Elle consiste à délivrer sous anesthésie locale, un courant alternatif à haute fréquence (350 à 500 kHz) par une aiguille insérée sous guidage échographique, (27). Comme pour l'injection d'éthanol, les patients nécessitent souvent plusieurs séances (14). Les complications sont mineures et très rares : des douleurs, une sensation d'inconfort, des brûlures cutanées ou une modification de la voix (14,31). Cette méthode parfois envisagée chez des patients à haut risque chirurgical ou refusant une nouvelle chirurgie, ne doit pas constituer une alternative systématique à la chirurgie (14).

4.7. Radiothérapie

La radiothérapie externe utilisant des techniques récentes comme la modulation d'intensité et la radiothérapie stéréotaxique est envisagée en cas de poursuite/récidive locorégionale localement avancée, compressive et inopérable et pour laquelle l'IRAthérapie est jugée inefficace (3,4,21). Elle peut être utile en post opératoire, comme traitement adjuvant pour améliorer le taux de contrôle local (3,19). La radiothérapie est aussi recommandée en cas de métastase cérébrale ou osseuse dans un but antalgique ou lorsque cela est possible, pour prévenir les fractures après réduction chirurgicale (21,32).

4.8. Inhibiteurs de la tyrosine kinase

Les inhibiteurs de la tyrosine kinase, principalement le Lenvatinib, ont récemment émergé en tant que traitement très prometteur pour les carcinomes différenciés réfractaires à l'iode radioactif (33). Ces molécules sont cependant associées à de nombreux effets indésirables, notamment diarrhée, fatigue, hypertension induite, hépatotoxicité, manifestations cutanées, nausées, augmentation de la dose de LT4 nécessaire, modifications du goût et perte de poids. Ces effets secondaires peuvent avoir un impact négatif sur la qualité de vie des patients, entraîner une réduction de la posologie de LT4, voire même l'arrêt de ce traitement. Elles sont également associées à d'autres risques plus graves, potentiellement mortels : thrombose, hémorragie, insuffisance cardiaque, formation de fistules dans le tractus gastro-intestinal, perforation intestinale (34). Compte tenu de ces effets secondaires, l'utilisation des inhibiteurs de la tyrosine kinase doit être bien mesurée, en particulier chez les patients asymptomatiques et/ou si la maladie est stable ou progresse lentement (14).

5. RESULTATS ET PRONOSTIC

Les poursuites/récidives locorégionales des CDT peuvent être associées à un pronostic plus péjoratif et à une morbidité plus élevée, particulièrement en cas de survenue précoce et de localisation centrale. Toutefois, l'impact sur la survie reste un sujet de débat, car aucun lien clair avec la mortalité n'a encore été établi (2–4,22). Il a été démontré que l'altération de la survie était plutôt associée aux récidives métastatiques (3).

Même si la reprise chirurgicale n'a pas parfois d'impact réel sur la survie, il est important de reconnaître les avantages de l'obtention d'une rémission et d'une survie sans maladie, notamment la réduction de la fréquence du suivi, la possibilité de rassurer le patient et la diminution des doses d'hormonothérapie suppressive (10). Il a été démontré qu'entre des mains expérimentées, la reprise du curage ganglionnaire était un traitement sûr et efficace (11). Le taux de complications est très limité dans la littérature allant de 0 à 4,7% pour la paralysie récurrentielle et de 0 à 7 % pour l'hypoparathyroïdie (3). Le taux de contrôle local peut atteindre 98% (11). L'obtention d'un taux de Tg stimulée indétectable peut être atteint dans 66% des cas (25). Cependant ce taux est variable dans la littérature (18,22). Le principal facteur de risque d'échec après traitement chirurgical des poursuites/récidives loco régionales est la présence de métastases ganglionnaires avec envahissement extra capsulaire. Les autres facteurs de risque sont l'âge > 55 ans, un taux de Tg stimulée post-opératoire ≥ 5 ng/mL, l'envahissement du nerf récurrent, une durée entre la première et la deuxième chirurgie > 23 mois, le nombre de cures d'irathérapie > 3, la dose d'iode radioactif > 440 mCi (2,9).

La radiothérapie postopératoire peut améliorer le taux de contrôle local et retarder une éventuelle récidive qui peut altérer la qualité de vie. Toutefois, la présence d'un volumineux résidu et le type histologique agressif sont des facteurs de risque de résistance à la radiothérapie (3).

Il a été démontré que l'injection d'éthanol permettait une réduction de la taille des adénopathies dans 93% des cas et leur disparition complète dans 84 % (22).

L'ablation par radiofréquence permet une réduction moyenne du volume tumoral de 50,9% à 100% et une disparition complète de ces foyers dans près de 70% des cas (31)

CONCLUSION

La prise en charge appropriée des poursuites/récidives des CDT nécessite une véritable approche multidisciplinaire impliquant un chirurgien expérimenté, un spécialiste en médecine nucléaire ainsi que d'autres spécialités telles que la radiologie, l'anatomopathologie et la radiothérapie, pour une meilleure évaluation et un meilleur contrôle de la maladie. La décision thérapeutique doit être un bon équilibre entre l'efficacité potentielle et les effets secondaires probables. Plusieurs facteurs liés à la maladie et au patient doivent être pris en considération et l'implication du patient est primordiale dans ce processus décisionnel.

RÉFÉRENCES

1. Kim TM, Kim J hoon, Yoo RE, Kim SC, Chung EJ, Hong EK, et al. Persistent/Recurrent Differentiated Thyroid Cancer: Clinical and Radiological Characteristics of Persistent Disease and Clinical Recurrence Based on Computed Tomography Analysis. Thyroid. 2018;28(11):1490-9.
2. Lee HS, Roh JL, Gong G, Cho KJ, Choi SH, Nam SY, et al. Risk Factors for Re-recurrence After First Reoperative Surgery for Locoregional Recurrent/Persistent Papillary Thyroid Carcinoma. World J Surg. 2015;39(8):1943-50.
3. Magarey MJR, Freeman JL. Recurrent well-differentiated thyroid carcinoma. Oral Oncol. 2013;49(7):689-94.
4. Cirocchi R, Trastulli S, Sanguinetti A, Cattorini L, Covarelli P, Giannotti D, et al. Recurrent differentiated thyroid cancer: to cut or burn. World J Surg Oncol. 2011;9(1):89.
5. Goyal RM, Jonklaas J, Burman KD. Management of Recurrent Cervical Papillary Thyroid Cancer. Endocrinol Metab Clin North Am. 2014;43(2):565-72.
6. Kim HK, Ha EJ, Han M, Lee J, Soh EY. Reoperations for structurally persistent or recurrent disease after thyroidectomy: analysis via preoperative CT. Sci Rep. 2020;10(1):12376.
7. Sapuppo G, Tavarelli M, Belfiore A, Vigneri R, Pellegriti G. Time to Separate Persistent From Recurrent Differentiated Thyroid Cancer: Different Conditions With Different Outcomes. J Clin Endocrinol Metab. 2019;104(2):258-65.
8. Papaleontiou M, Evron JM, Esfandiari NH, Reyes-Gastelum D, Ward KC, Hamilton AS, et al. Patient Report of Recurrent and Persistent Thyroid Cancer. Thyroid. 2020;30(9):1297-305.
9. Sun W, Di L, Chen L, Li D, Wu Y, Xiang J, et al. The outcomes and prognostic factors of patients who underwent reoperation for persistent/recurrent papillary thyroid carcinoma. BMC Surg. 2022;22(1):374.
10. Onuma AE, Beal EW, Nabhan F, Hughes T, Farrar WB, Phay J, et al. Long-Term Efficacy of Lymph Node Reoperation for Persistent Papillary Thyroid Cancer: 13-Year Follow-Up. Ann Surg Oncol. 2019;26(6):1737-43.
11. Chinn SB, Zafereo ME, Waguespack SG, Edeiken BS, Roberts DB, Clayman GL. Long-Term Outcomes of Lateral Neck Dissection in Patients with Recurrent or Persistent Well-Differentiated Thyroid Cancer. Thyroid. 2017;27(10):1291-9.
12. Barczyński M, Konturek A, Stopa M, Nowak W. Nodal recurrence in the lateral neck after total thyroidectomy with prophylactic central neck dissection for papillary thyroid cancer. Langenbecks Arch Surg. 2014;399(2):237-44.
13. Conzo G, Docimo G, Pasquali D, Mauriello C, Gambardella C, Esposito D, et al. Predictive value of nodal metastases on local recurrence in the management of differentiated thyroid cancer. Retrospective clinical study. BMC Surg. 2013;13(Suppl 2):S3.
14. Haugen BR, Alexander EK, Bible KC, Doherty GM, Mandel SJ, Nikiforov YE, et al. 2015 American Thyroid Association Management Guidelines for Adult Patients with Thyroid Nodules and Differentiated Thyroid Cancer: The American Thyroid Association Guidelines Task Force on Thyroid Nodules and Differentiated Thyroid Cancer. Thyroid. 2016;26(1):1-133.
15. Domínguez JM, Nilo F, Contreras T, Carmona R, Droppelmann N, González H, et al. Neck Sonography and Suppressed Thyroglobulin Have High Sensitivity for Identifying Recurrent/Persistent Disease in Patients With Low-risk Thyroid Cancer Treated With Total Thyroidectomy and Radioactive Iodine Ablation, Making Stimulated Thyroglobulin Unnecessary. J Ultrasound Med. 2017;36(11):2299-307.
16. Tuttle RM. Controversial Issues in Thyroid Cancer Management. J Nucl Med. 2018;59(8):1187-94.
17. Campennì A, Barbaro D, Guzzo M, Capoccetti F, Giovanella L. Personalized management of differentiated thyroid cancer in real life – practical guidance from a multidisciplinary panel of experts. Endocrine. 2020;70(2):280-91.

18. Hughes DT, Laird AM, Miller BS, Gauger PG, Doherty GM. Reoperative Lymph Node Dissection for Recurrent Papillary Thyroid Cancer and Effect on Serum Thyroglobulin. Ann Surg Oncol. 2012;19(9):2951-7.
19. Shaha AR. Recurrent Differentiated Thyroid Cancer. Endocr Pract. 2012;18(4):600-3.
20. Urken ML, Milas M, Randolph GW, Tufano R, Bergman D, Bernet V, et al. Management of recurrent and persistent metastatic lymph nodes in well-differentiated thyroid cancer: A multifactorial decision-making guide for the thyroid cancer care collaborative. Head Neck. 2015;37(4):605-14.
21. Jun JY, Manni A. Medical Management of Persistent or Recurrent Differentiated Thyroid Carcinoma. Otolaryngol Clin North Am. 2008;41(6):1241-60.
22. Burman KD. Treatment of Recurrent or Persistent Cervical Node Metastases in Differentiated Thyroid Cancer: Deceptively Simple Options. J Clin Endocrinol Metab. 2012;97(8):2623-5.
23. Hirsch D, Gorshtein A, Robenshtok E, Masri-Iraqi H, Akirov A, Duskin Bitan H, et al. Second Radioiodine Treatment: Limited Benefit for Differentiated Thyroid Cancer With Locoregional Persistent Disease. J Clin Endocrinol Metab. 2018;103(2):469-76.
24. Schreinemakers JM, Vriens MR, Munoz-Perez N, Guerrero MA, Suh I, Rinkes IHB, et al. Fluorodeoxyglucose-positron emission tomography scan-positive recurrent papillary thyroid cancer and the prognosis and implications for surgical management. World J Surg Oncol. 2012;10(1):192.
25. Hung ML, Wu JX, Li N, Livhits MJ, Yeh MW. Association of Radioactive Iodine Administration After Reoperation With Outcomes Among Patients With Recurrent or Persistent Papillary Thyroid Cancer. JAMA Surg. 2018;153(12):1098.
26. Mitchell AL, Gandhi A, Scott-Coombes D, Perros P. Management of thyroid cancer: United Kingdom National Multidisciplinary Guidelines. J Laryngol Otol. 2016;130(S2):S150-60.
27. Scharpf J, Tuttle M, Wong R, Ridge D, Smith R, Hartl D, et al. Comprehensive management of recurrent thyroid cancer: An American Head and Neck Society consensus statement: AHNS consensus statement. Head Neck. 2016;38(12):1862-9.
28. Lang BHH, Shek TWH, Chan AOK, Lo CY, Wan KY. Significance of Size of Persistent/Recurrent Central Nodal Disease on Surgical Morbidity and Response to Therapy in Reoperative Neck Dissection for Papillary Thyroid Carcinoma. Thyroid. 2017;27(1):67-73.
29. Tufano RP, Clayman G, Heller KS, Inabnet WB, Kebebew E, Shaha A, et al. Management of Recurrent/Persistent Nodal Disease in Patients with Differentiated Thyroid Cancer: A Critical Review of the Risks and Benefits of Surgical Intervention Versus Active Surveillance. Thyroid. 2015;25(1):15-27.
30. Sippel RS, Elaraj DM, Poder L, Duh QY, Kebebew E, Clark OH. Localization of Recurrent Thyroid Cancer Using Intraoperative Ultrasound-Guided Dye Injection. World J Surg. 2009;33(3):434-9.
31. Yang Z, Yan L, Xiao J, Li W, Li X, Li Y, et al. Long-term results of radiofrequency ablation for locally recurrent papillary thyroid carcinoma. Int J Hyperthermia. 2023;40(1):2191912.
32. Duren M, Duh QY, Siperstein AE, Clark OH. Recurrent or persistent thyroid cancer of follicular cell origin. Curr Treat Options Oncol. 2000;1(4):339-43.
33. Kiyota N, Robinson B, Shah M, Hoff AO, Taylor MH, Li D, et al. Defining Radioiodine-Refractory Differentiated Thyroid Cancer: Efficacy and Safety of Lenvatinib by Radioiodine-Refractory Criteria in the SELECT Trial. Thyroid. 2017;27(9):1135-41.
34. Hewett Y, Ghimire S, Farooqi B, Shah BK. Lenvatinib – A multikinase inhibitor for radioiodine-refractory differentiated thyroid cancer. J Oncol Pharm Pract. 2018;24(1):28-32.

www.storl.net

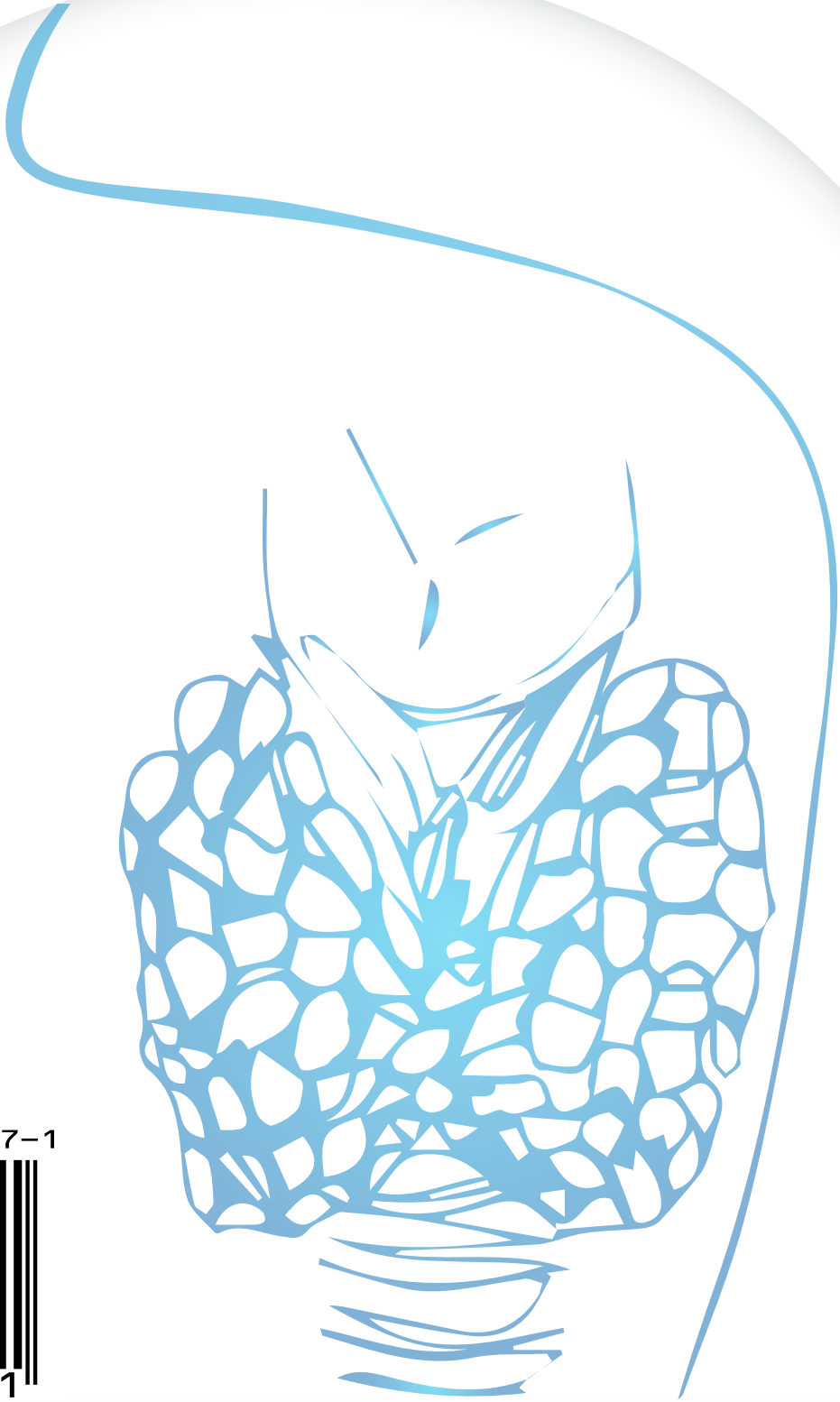

ISBN 978-9938-79-077-1

9 789938 790771